

25° Congreso Uruguayo de Cardiología



Una visión crítica

**1as. Jornadas Rioplatenses
de Cardiólogos en Formación**

Diciembre 2 al 5 - 2009

Centro de Convenciones IMM



CASO 6



Paciente de 80 años, sexo femenino, institucionalizada, dependiente total, deterioro cognitivo leve por encefalopatía vascular, portadora de HTA e IRC.

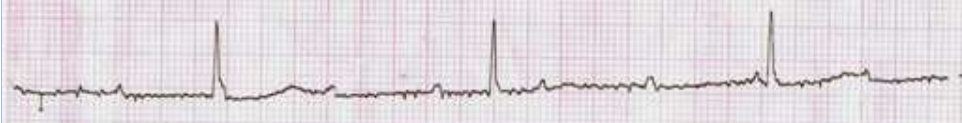
Es traída a la emergencia por vómitos.

EF: Vigil, bien perfundida, PA 130/70 mmHg. Apirética.
CV. RR 40 lpm, ruidos normales, sin soplos.
PP. Eupneica, buena entrada de aire bilateral, sin estertores.
ABD. Normal.

10mm/mV 25mm/s CA MU FC-35

10/7

DI



10mm/mV 25mm/s CA MU FC-34

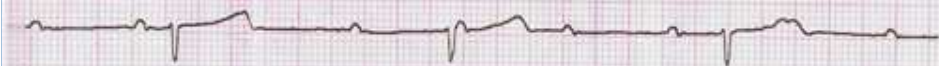
DII



II

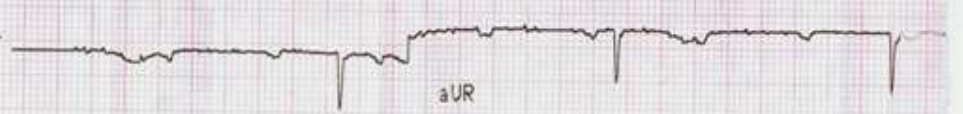
10mm/mV 25mm/s CA MU FC-35

DIII



10mm/mV 25mm/s CA MU FC-35

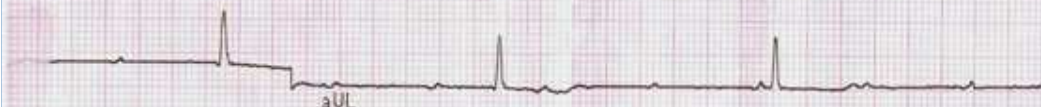aVR



aUR

10mm/mV 25mm/s CA MU FC-35

aVL



aVL

10mm/mV 25mm/s CA MU FC-35


aVF



aVF

10mm/mV 25mm/s CA MU FC-35

V1



V1

10mm/mV 25mm/s CA MU FC-35

V2



V2

10mm/mV 25mm/s CA MU FC-35

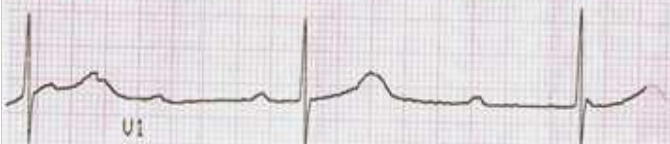V3



V3

10mm/mV 25mm/s CA MU FC-35

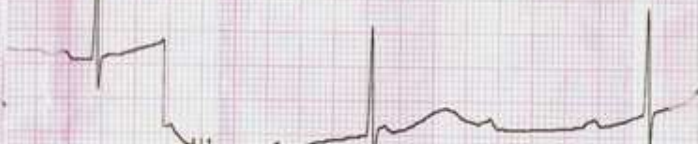V4



V4

10mm/mV 25mm/s CA MU FC-35

V5



V5

10mm/mV 25mm/s CA MU

V6



V6



Ingresó a piso y a las 48 hs
se implanta MPD unicameral en modo VVI.
Sin incidentes.