

MÓDULO 3
Derivación a un Centro de Insuficiencia Cardíaca

Caso clínico 2

Cirugía de la Insuficiencia Cardíaca

Dr. Juan José Paganini

Historia clínica

Anamnesis

- 43 años trabajador de la construcción. Fumador intenso, dislipémico.
- Debuta en julio de 2006, estando en EEUU, con IAM anterolateral extenso tratado con STK sin criterios de reperfusión.

Historia clínica

Examen físico

Lúcido, buen estado gral. , eupneico. Peso 72 kg, talla 1,78 mts.

P y M: normocoloreadas, bien hidratadas.

BF: lengua centrada, paladar y velo sin alteraciones.

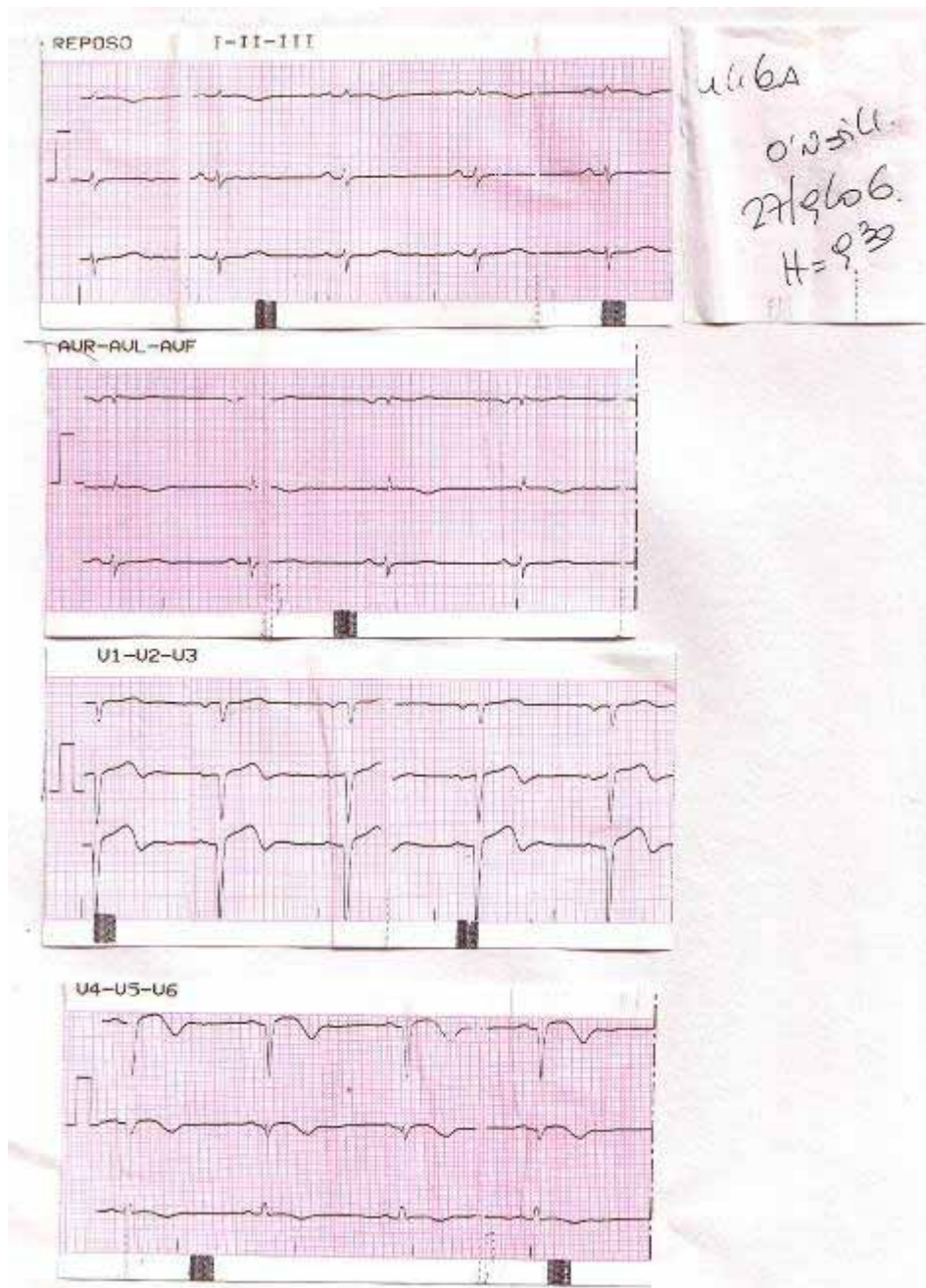
CVC: ritmo regular. No soplos , no extrasístoles.

CVP: pulsos débiles. PA 105/70 mmHg.

Sector Venoso: no IY, no RHY, no edema.

PP: tórax simétrico , elástico. MAV conservado no estertores.

ECG



Tratamiento

- En tratamiento con Enalapril, Carvedilol y AAS.

Paraclínica

Ecocardiograma

- Diámetro diastólico: 68 mm, FEVI VI 2D 24%.
- Válvulas morfológicamente normales. VI con volumen severamente aumentado. El septum interventricular está afinado e hiperrefringente desde su base. Hipoquinesia severa de tercios medio y apical de cara anterolateral. Los segmentos medios y apicales del VI tienen ligera discinesia. La función global del VI está severamente disminuida. Leve dilatación de aurícula izquierda, pericardio s/p

Pregunta

- **Pronóstico:**

A. bueno

B. regular

C. depende

Pregunta

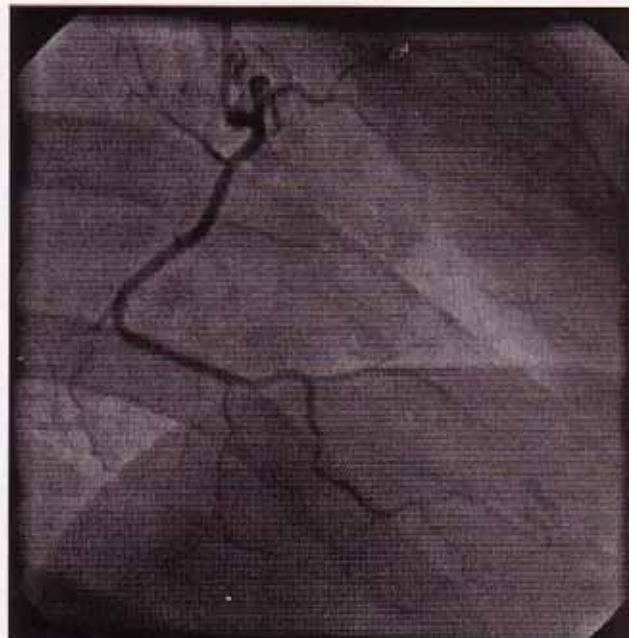
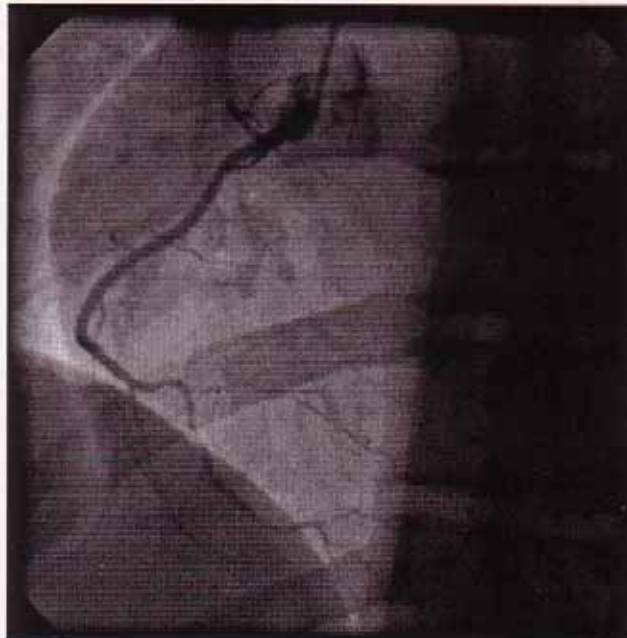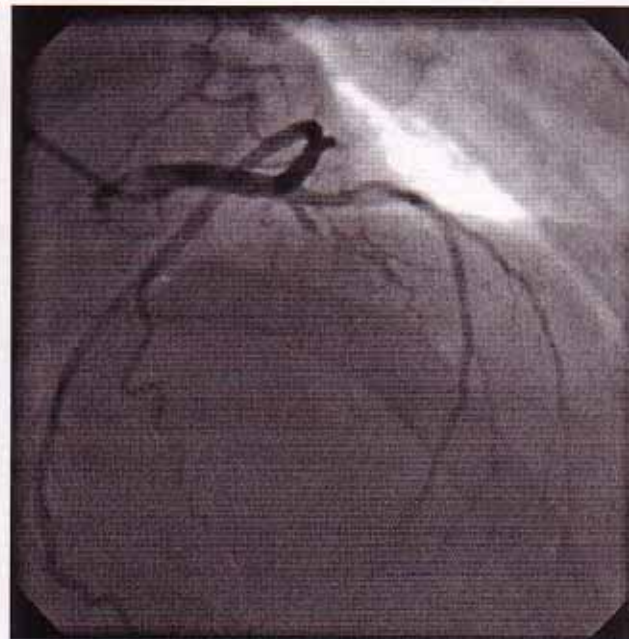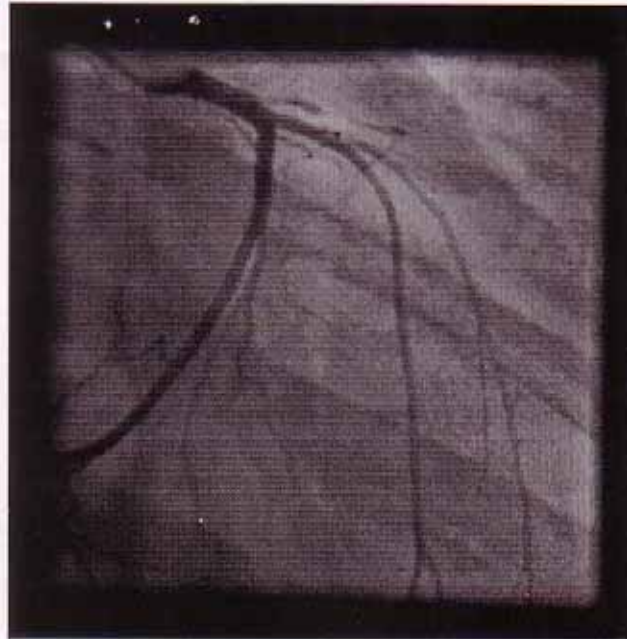
- **Qué estudio le realizaría:**

A. Ergometría

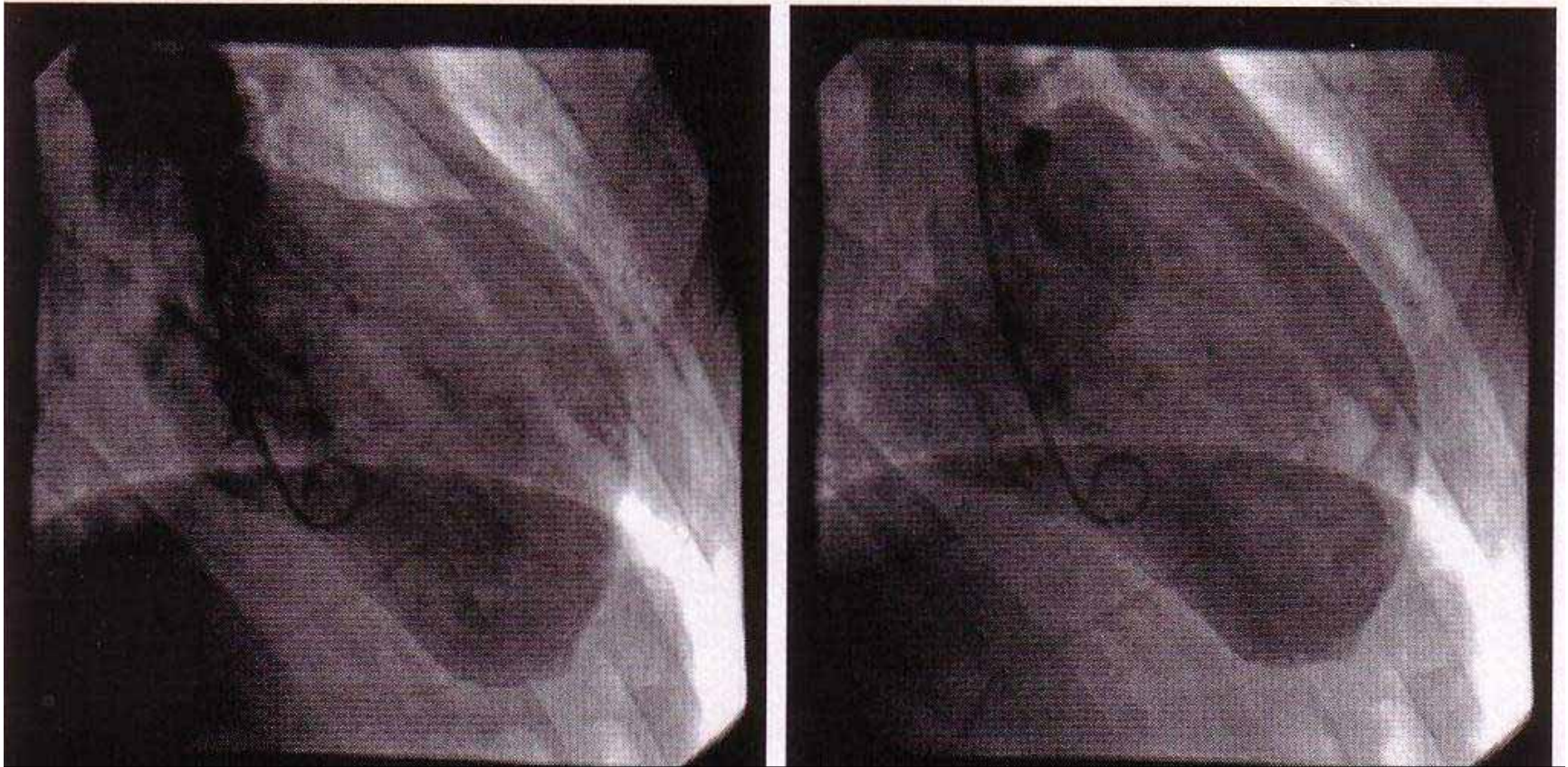
B. MIBI

C. CAGC

CACG



Ventrículograma



Pregunta

- **Qué tratamiento realizaría:**
 - A. farmacológico y rehabilitación
 - B. quirúrgico
 - C. ambos

Tratamiento quirúrgico

- El tratamiento quirúrgico constó de la remodelación ventricular según la técnica de parche circular endoventricular de V. Dor. Aislado los sectores fibróticos, disquinéticos y nacarados de los viables y redimensionando el VI.
- Se realizó además la revascularización de la DA con la arteria mamaria interna izquierda pediculada.