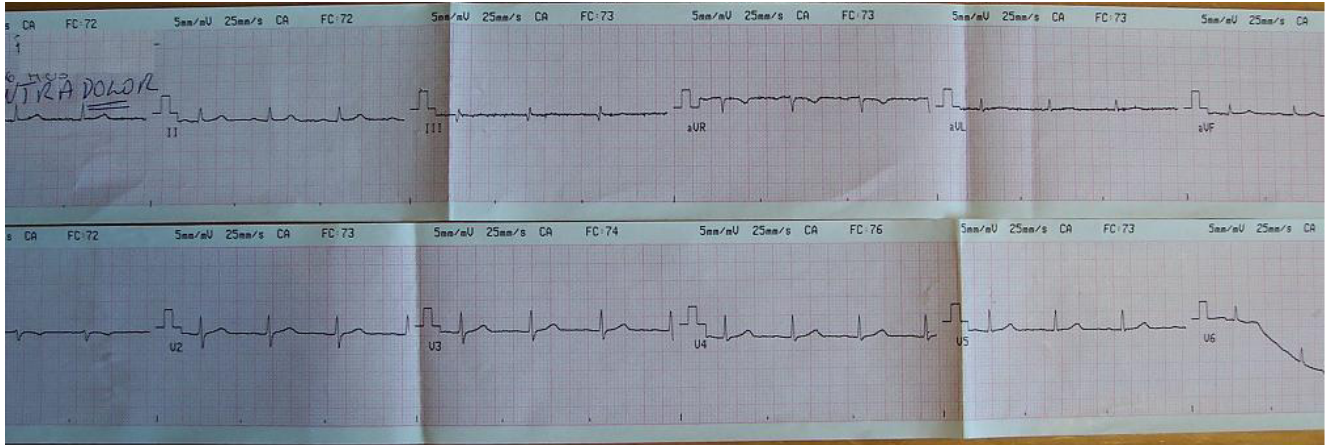


Evaluación Prejornada

CASO 1

Mujer de 50 años, fumadora, hipertensa en tratamiento con enalapril e hidroclorotiazida. Antecedentes personales de neuralgia del trigémino. Episodio de anestesia de hemicuerpo izquierdo persistente y síndrome vertiginoso hace 1 mes. Se diagnostica en esa oportunidad infarto de bulbo. Episodios reiterados de dolor fulgurante de hemicara derecha, que irradia a hombro derecho y cara anterior de hemitórax derecho, se hace opresivo retroesternal, dura pocos minutos y cede espontáneamente. Episodios nocturnos que la despiertan en la noche. No relación con el esfuerzo. No fenómenos acompañantes. Consulta emergencia móvil por episodio de intenso dolor. Al llegar al domicilio, paciente muy dolorida, hemodinamia estable, 150/100, MAV conservado bilateralmente, RR 80 cpm, no soplos.

ECG:



Se realiza dilución de morfina calmando el dolor.

La paciente es trasladada Puerta con diagnóstico de dolor presumiblemente isquémico.

1) ¿Qué diagnóstico establecería en esta paciente?

- a) Neuralgia del trigémino
- b) Dolor torácico
- c) Angina atípica
- d) Angor típico

2) ¿Qué exámenes solicitaría al llegar la paciente a la Emergencia?

- a) ECG y enzimograma cardíaco
- b) ECG, mioglobina, CK masa y troponina
- c) Rx de hombro derecho
- d) Ergometría

3) ¿Qué conducta tomaría con la paciente?

- a) La paciente tiene un dolor torácico con episodios de reposo, de corresponder a un cuadro coronario sería una angina inestable. Ingreso a la paciente en cuidados intermedios con aspirina, heparina, beta bloqueantes, IECA y estatinas.
- b) Paciente con dolor torácico que evoca el carácter neurítico. El terreno de la paciente es acorde. Inicio carbamazepina, otorgo alta sanatorial y consulta ambulatoria con neurólogo.
- c) Tengo dudas de la etiología del dolor. Solicito ergometría y si la misma es suficiente y negativa otorgo alta a la paciente.
- d) La paciente tiene riesgo de tener una cardiopatía isquémica, pero el ECG y las enzimas fueron normales. Ingreso a la paciente en sala. Inicio aspirina.

CASO 2

Paciente de 51 años, sexo masculino.

Antecedentes personales de hipertensión arterial en tratamiento con beta bloqueantes y IECA.

Dislipemia en tratamiento dietético.

Comienza hace dos semanas con molestia retrosternal urente que le aparece al realizar sus tareas habituales, en ocasiones al bañarse y vestirse. El dolor calma al quedarse quieto. No episodios de reposo. No episodios de más de 15 minutos de duración. No fenómenos acompañantes.

Consulta en policlínica de medicina.

Examen físico: Eupneico, normocoloreado, bien profundido. PA 135/80. RR 80, no soplos. PP normal.

ECG: RS P y PR normal. QRS normal. T bifásicas en precordiales (V1 a V4).

4) ¿Qué diagnóstico plantearía?

- a) El paciente tiene un sufrimiento digestivo.
- b) El dolor tiene las características de un angor típico que por tener síntomas desde hace dos semanas y episodios a mínimos esfuerzos es un angor inestable.
- c) El dolor tiene las características de un angor típico, pero sin episodios en reposo ni prolongados por lo cual es de bajo riesgo de infartar o morir.
- d) El paciente tiene una pericarditis por eso las alteraciones de la repolarización.

5) ¿Qué exámenes considera imprescindibles para definir diagnóstico conducta en este paciente?

- a) Rx de tórax y ECG
- b) Ecocardiograma, ECG y enzimas cardíacas
- c) ECG y enzimas
- d) Centellograma miocárdico

6) Médico de policlínica envía el paciente a Emergencia con diagnóstico de angor inestable. Ud. recibe el paciente en la Emergencia, ¿qué conducta tomaría?:

- a) Solicito ECG, CK masa, mioglobina y troponinas al ingreso y a las 6 horas. Si todo normal y el paciente permanece asintomático solicito ergometría.
- b) Solicito los exámenes igual que a) pero no realizo ergometría. Independientemente de los resultados tengo definido que ingreso al paciente.
- c) El paciente tiene un angor inestable de alto riesgo de infartar o de morir. Ingresa a CTI.
- d) El angor inestable es de diagnóstico clínico. No necesito paraclínica adicional. El paciente ingresa e inicio trámites para CACG.

7) EL ECG permanece incambiado. La dosificación de troponinas es negativa al ingreso y a las seis horas. El paciente permanece asintomático en la Emergencia, está ansioso e insiste que quiere irse a su casa. Ud. ¿qué conducta tomaría?:

- a) Realiza ergometría en la emergencia. Si estudio suficiente y negativo alta a domicilio y control con cardiólogo tratante.
- b) Tranquiliza al paciente de la situación, le explica que seguramente tenga lesiones coronarias pero que no hay clínica de severidad. Inicia tratamiento con AAS, beta bloqueantes, IECA y estatinas. Otorga alta y control con cardiólogo tratante.
- c) Le plantea al paciente que está en riesgo de infartar o de morir. Que necesita tratamiento y valoración ingresado. Ingresa a Cuidados Intermedios.
- d) Igual que c) pero el paciente ingresa a sala.