

Caso Clínico 1

Mujer de 55 años, procedente de Montevideo.

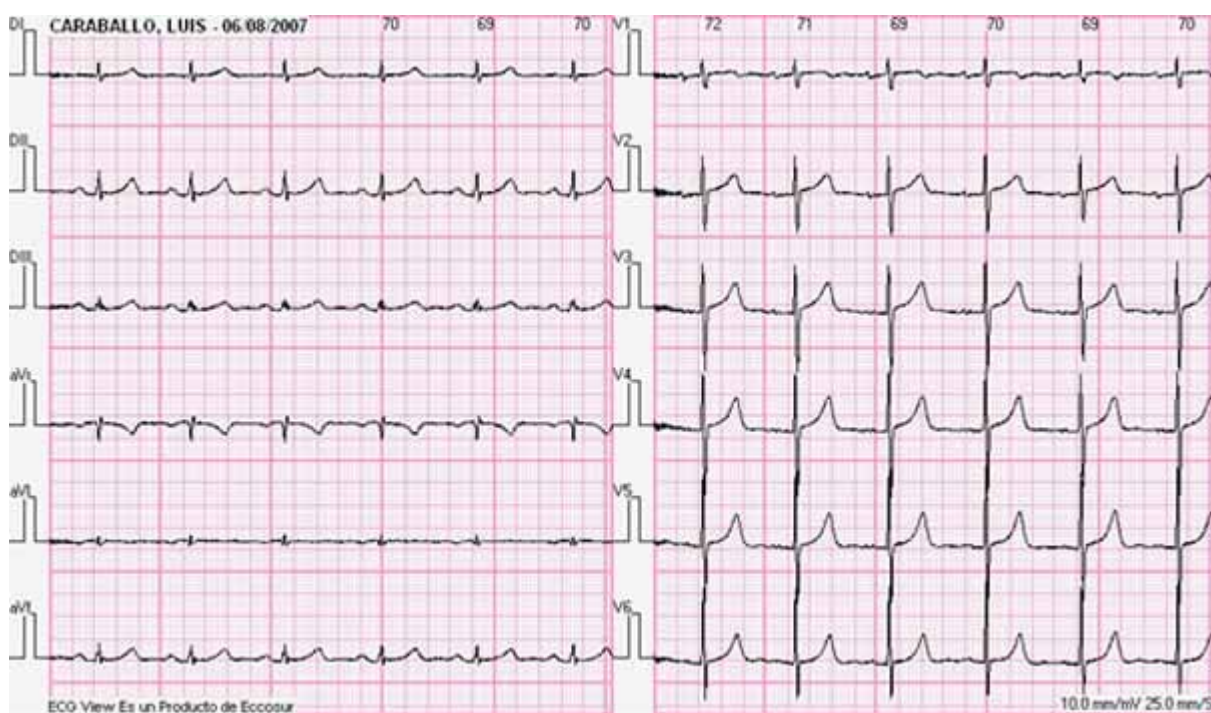
AEA: Fumadora, Hipertensa, tratada con telmisartan 40 mg diarios con irregular control de la Presión Arterial.

EA: Comienza hace 15 días con dolor precordial opresivo, que vincula a esfuerzos habituales. En la tarde de ayer mientras realizaba tareas domiciliarias, instala nuevamente el dolor sin elementos neurovegetativos, de 40 min de duración por lo que consulta a la EPH. Le realiza ECG y la trae a Emergencia. Calmó con Dinitrato de Isosorbide.

Exámen Físico: lúcida, sin dolor, bien coloreada y perfundida, eupneica, tolerando el decúbito.

CV: no se ve ni se palpa punta. Presenta un RR de 70 cpm. con ruidos normales, sin R3 ni R4, sin soplos y con periferia normal. PA 120/70

ECG BASAL



PARACLÍNICA

- Hemoglobina: 12 g/l
- Troponinas seriadas (6-12horas): Negativas
- Creatinemia: 0,7 mg/dl.
- Ecocardiograma: no realizado

Caso Clínico 2

Hombre de 77 años, procedente de Durazno.

FRCV: Tabaquismo intenso.

AP: - Bronquitis Crónica.

- Hemorragia digestiva alta hace 9 meses con reposición de 2 vol de GR.

- FGC: Gastritis erosiva aguda. Control FGC hace 3 meses sin sangrado.

EA: Presenta historia de 2 meses de evolución, de dolor precordial opresivo intenso, que aparece ante esfuerzos moderados y cede con el reposo.

Hace 48 hs: episodio de dolor precordial opresivo ante un esfuerzo leve, de 20 minutos de duración, que irradia a cuello y calma con nitritos sublinguales. Se acompaña de disnea.

Consulta y es ingresado a Cuidados Intermedios, solicitándose la consulta con Cardiólogo.

Examen Físico: Paciente lúcido, eupneico, tolera el decúbito, apirético. Peso: 79 kg. Talla: 180 cm

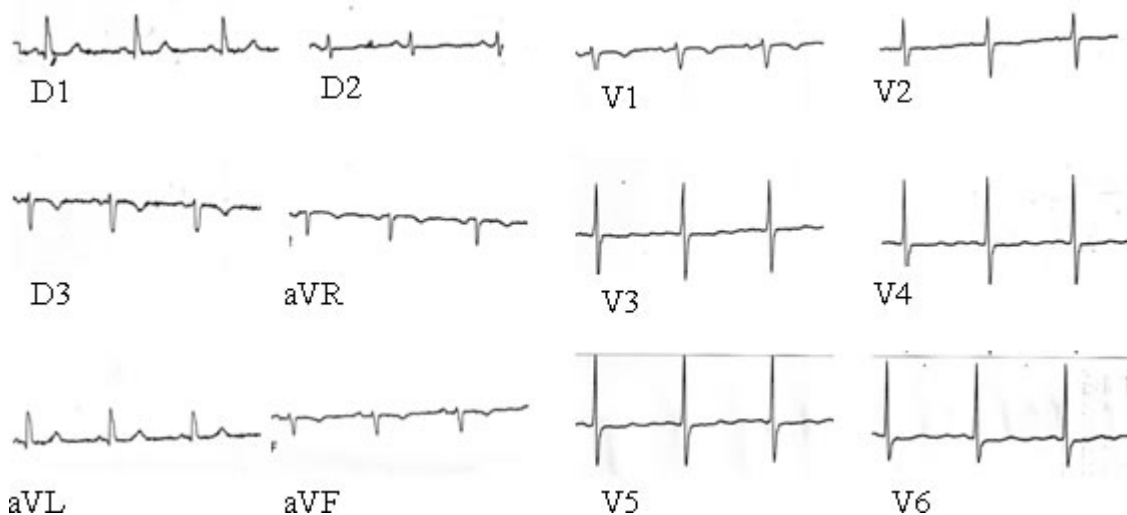
Piel y Mucosas: Normocoloreadas, sin lesiones.

CV: Ritmo regular de 70 cpm. Sopro sistólico eyectivo, breve, 2/6 en foco aórtico, con componente aórtico del segundo ruido conservado. PA: 140/85.

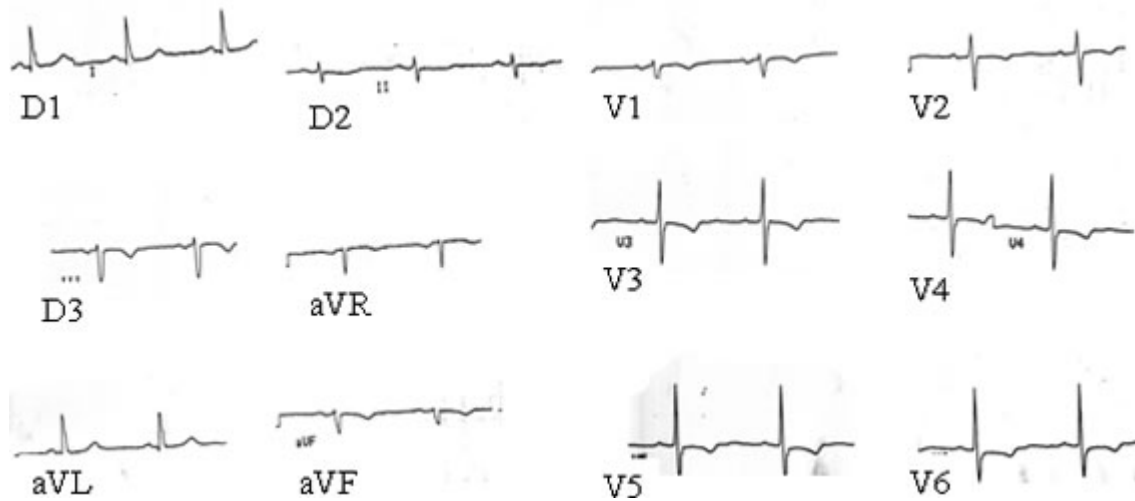
PP: Ventilán bien ambos campos. MAV conservado bilateral. No estertores.

Abdomen: Blando, depresible, indoloro. No se palpan visceromegalias.

ECG previo



ECG al ingreso



PARACLÍNICA

- Hemoglobina: 13 g/l
- Troponinas seriadas: Negativas
- Creatininemia: 2,4 mg/dl.
- Clearance Creatinina (Fórmula de Levey): 28,7ml/min
- Ecocardiograma: FEVI:53%
hipoquinesia apical

Caso Clínico 3

Hombre de 56 años, procedente de Montevideo.

FRCV: Tabaquismo, Hipertensión Arterial Crónica, Dislipemia.

AP: Historia de dos meses de evolución de dolor precordial opresivo que aparece ante moderados esfuerzos y cede con el reposo. Consulta y es medicado con BBloqueantes y AAS.

EA: El día del ingreso presenta en reposo, dolor precordial opresivo, intenso, prolongado (25'), acompañado de sudoración profusa. Es trasladado a la Emergencia de una Institución Asistencial de Montevideo. Ingresa sin dolor.

Examen Físico: Peso: 89 kg. Talla: 182 cm

Paciente lúcido, eupneico, tolera el decúbito, apirético.

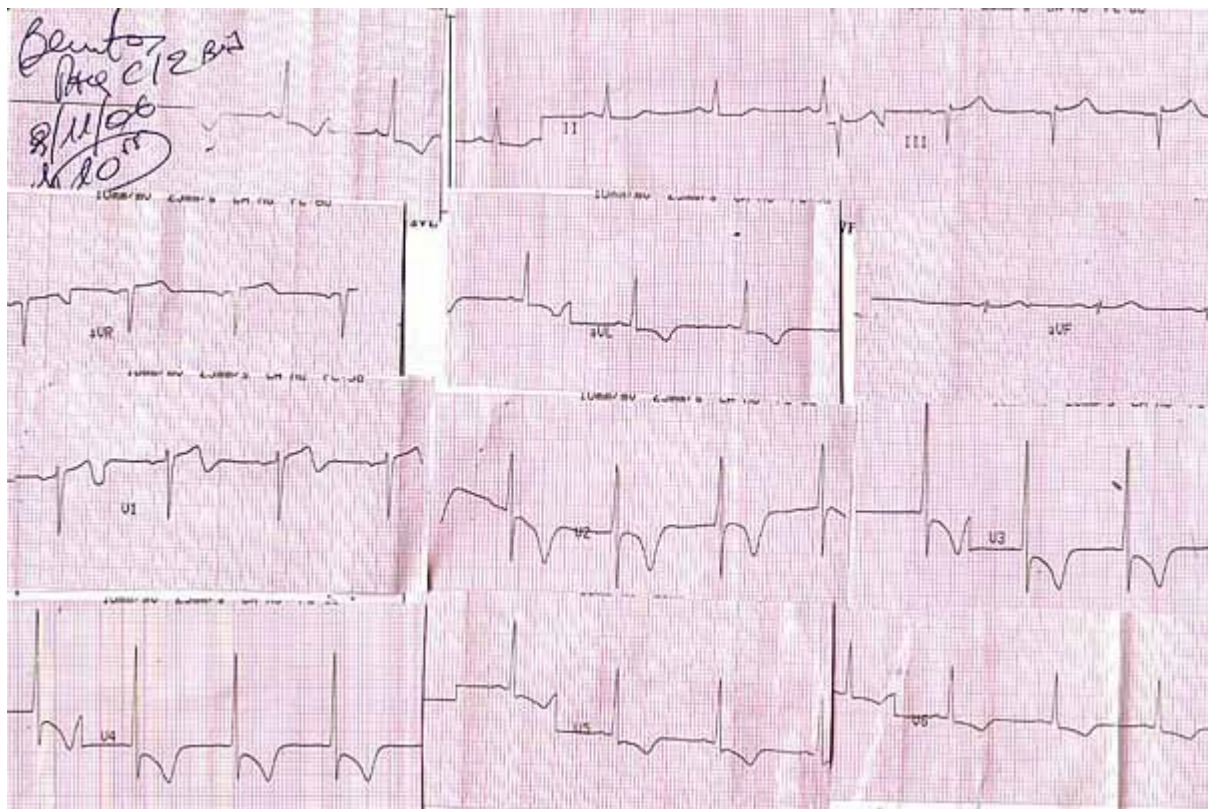
Piel y Mucosas: Normocoloreadas, sin lesiones.

CV: Ritmo regular de 90 cpm. R1 y R2 normales. No R3 ni R4. No soplos.

Pulsos periféricos conservados y simétricos. PA: 110/70mmHg.

PP: Ventilán bien ambos campos. MAV conservado bilateral

ECG



PARACLINICA INICIAL

Cardiobiomarcadores:

- CK: 234 300 280
- CK-MB: 28 45 30
- Troponinas: no realizadas
- Creatininemia: 1mg/dl