

Artefactos y pseudoartefactos en el electrocardiograma

DRES. GABRIEL VANERIO BALBELA, JUAN LUIS VIDAL AMARAL, PABLO FERNÁNDEZ BANIZI, PABLO VIANA, DANIEL BANINA AGUERRE

RESUMEN

El examen minucioso del electrocardiograma es fundamental para establecer un correcto diagnóstico y tratamiento. La presencia de artefactos o un análisis superficial del electrocardiograma puede generar errores diagnósticos. Presentamos seis pacientes con registros electrocardiográficos complejos que llevaron a un diagnóstico inicial falso. El análisis cuidadoso de los electrocardiogramas fue decisivo para establecer el diagnóstico definitivo, evitando tratamientos inapropiados.

PALABRAS CLAVE: ELECTROCARDIOGRAFÍA
ARTEFACTOS
ERRORES DIAGNÓSTICOS
ARRITMIA

SUMMARY

The meticulous examination of the electrocardiogram is fundamental to establish a correct diagnosis and treatment. The presence of artifacts or a superficial analysis of the electrocardiogram can cause diagnostic errors. In this paper, six patients are described with complex electrocardiographic rhythm strips that initially led to a false diagnosis. A careful analysis of the electrograms was critical to establish a definitive diagnosis, avoiding unnecessary treatments.

KEY WORDS: ELECTROCARDIOGRAPHY
ARTIFACTS
DIAGNOSTIC ERRORS
ARRHYTHMIA

INTRODUCCIÓN

Presentamos seis casos donde el estudio cuidadoso de los electrocardiogramas fue decisivo para esclarecer el diagnóstico inicial, que podría haber conducido a tratamientos inapropiados. Los artefactos en el electrocardiograma son conocidos y pueden simular diversas

arritmias, incluso taquicardia ventricular⁽¹⁻¹⁰⁾. En la estimulación cardíaca su presencia es aun más compleja, por los artefactos de los estímulos del marcapaso, la variedad de modelos de marcapasos y modalidades de programación exclusivas⁽¹⁰⁾. La literatura en relación con errores o artefactos del electrocardiograma se limita a reportes de casos clínicos y pocas revisiones detalladas⁽¹⁻⁹⁾.

El objetivo de este artículo es describir varios ejemplos de nuestra experiencia personal y destacar la importancia del análisis cuidadoso de los registros electrocardiográficos.

CASO 1

Paciente de 62 años, portador de hipertensión arterial, consultó por palpitaciones frecuentes. Negaba otros síntomas cardiovasculares. Se pidió Holter para correlacionar los síntomas. El Holter informó un episodio de bloqueo AV 2:1 (figura 1). No tuvo síntomas durante el estudio. El análisis de la tira de Holter muestra una onda P sin QRS. No se ve el QRS, pero se observa una onda T luego de la onda P. El paciente fue enviado para evaluación.

Un artefacto del equipo de lectura del Holter eliminó el QRS. Sin el análisis detallado el paciente podría haber sido sometido a nuevos estudios, algunos invasivos, o incluso al implante de un marcapaso definitivo.

CASO 2

Paciente de 77 años, portadora de marcapaso definitivo AAIR, implantado por bradicardia sinusal sintomática en abril de 2005. Consultó emergencia por mareos leves. El electrocardiograma (ECG) se muestra en la figura 2. La paciente fue enviada al servicio de urgencia con

Servicio de Arritmias del CASMU-INCC. Montevideo, Uruguay. Hospital Británico de Montevideo, Uruguay.

Correspondencia: Dr. Gabriel Valerio. Servicio de Electrofisiología del CASMU-INCC. Policlínico CASMU, 8 de Octubre 3310, segundo piso. Montevideo, Uruguay 11600.

E-mail: gabvaner@mednet.org.uy

ECG: electrocardiograma; BAV: bloqueo aurículoventricular.

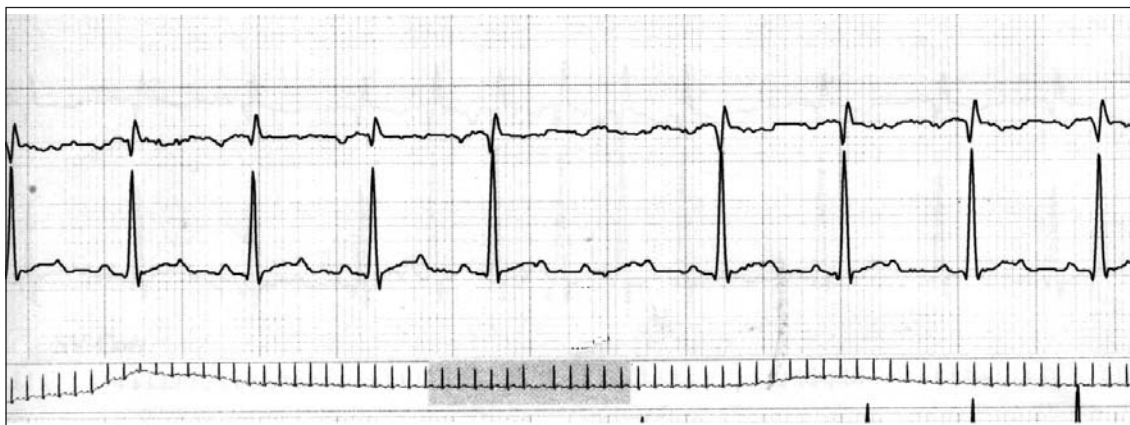


FIGURA 1. Caso 1.

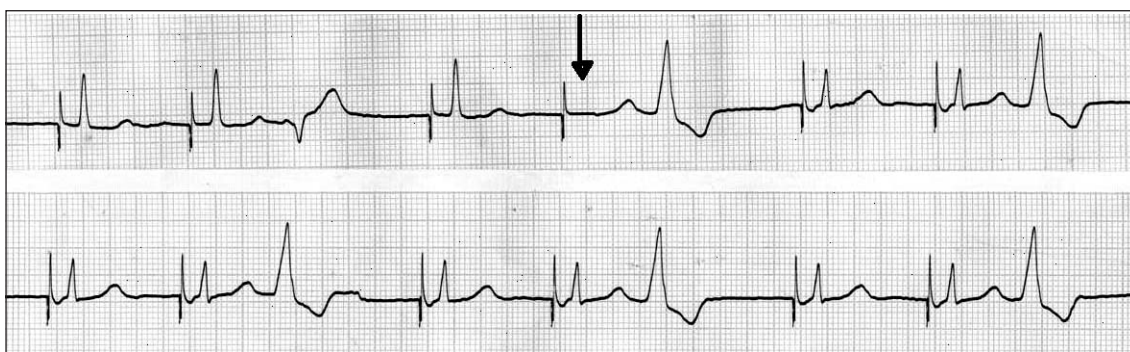


FIGURA 2. Caso 2. Se observan espigas de marcapasos auricular (AAI) seguidas siempre por un QRS, también depolarizaciones ventriculares prematuras aisladas. Donde marca la flecha se observa una espiga sin captura auricular (no se ve QRS). Sin embargo, el análisis cuidadoso del registro sugiere que donde marca la flecha el operador cambió la derivación, pasando de DI a DII. Obsérvese cómo cambia la activación auricular y el QRS es también diferente, así como las depolarizaciones prematuras. Al cambiar la derivación en ese preciso momento, se produce un artefacto que borra el QRS, luego de la flecha se ve una onda T (si hay T tuvo que haber QRS previo). La ausencia del QRS fue lo que motivó la consulta urgente por probable disfunción de marcapasos. El electrodo de estimulación se encuentra en el septum auricular bajo, eso explica el eje de la onda P diferente a la estimulación habitual en la orejuela auricular derecha.

el diagnóstico de disfunción de marcapaso. El marcapaso se controló y no se observaron alteraciones (figura 2A). Tanto el umbral de estimulación como el de detección eran normales. El electrodo atrial se encuentra estimulando la región de la aurícula septal baja (umbral de pérdida: 0,7 voltios a 0,4 ms, onda P: 2,0 milivoltios).

CASO 3

Paciente de 82 años, portador de fibrilación auricular permanente y marcapaso definitivo VVIR implantado en 2003 por episodios de bradiarritmia sintomática. Luego del implante los síntomas desaparecen. En control con su cardiólogo se realiza ECG, con DII largo (figura 3). El médico envía al paciente a

emergencia por probable disfunción del marcapaso. La observación de espigas dobles en un marcapaso unicameral obliga a este diagnóstico.

El marcapaso está programado a un modo denominado autocaptura, el dispositivo disminuye progresivamente la energía de salida hasta perder captura, una segunda espiga de seguridad es entregada cuando el circuito no detecta el potencial postestímulo. El dispositivo analiza la presencia o no de un postpotencial en cada latido (figura 4). Esta característica del marcapaso está diseñada para el ahorro de batería, se realiza automáticamente cada ocho horas. En este caso la desinformación es la culpable del problema, que pudo evitar la consulta a la emergencia e incluso procedimientos posteriores.

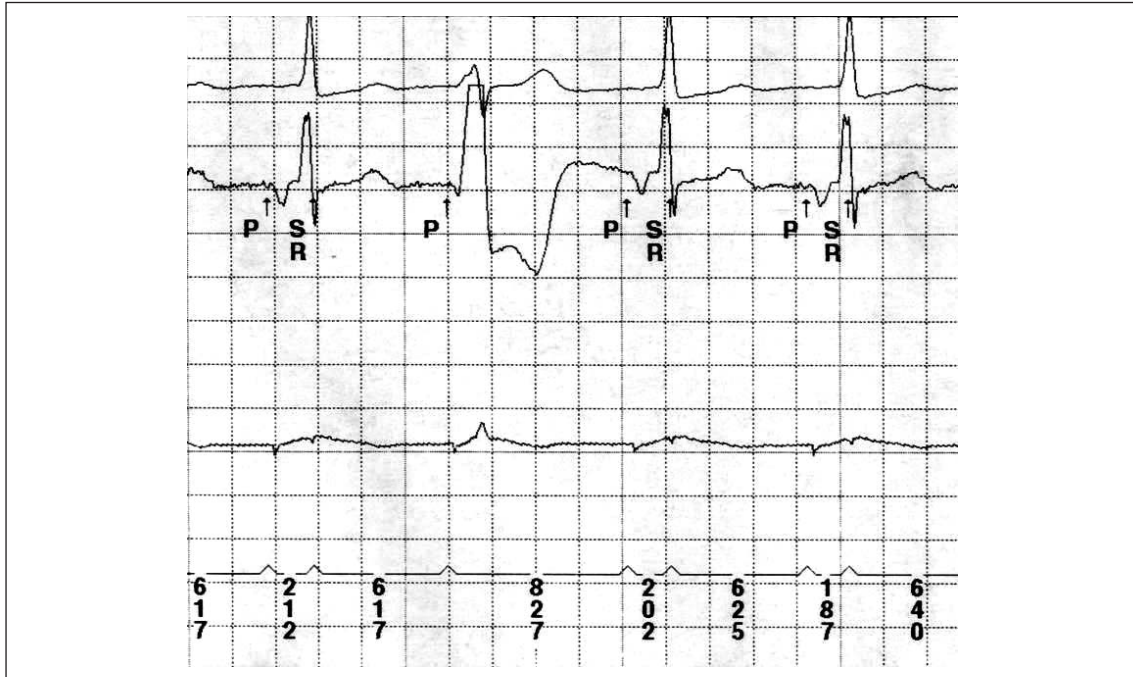


FIGURA 2A. Tira de monitor obtenida del programador de la paciente del caso dos. Se observa: DI, DII, marcadores, electrograma, tiempos. En DI no se ve la espiga ni onda P, en II se ve la onda P negativa. También se ve una extrasístole ventricular. Las flechas corresponden al estímulo auricular (P) y a la detección de la onda R en el período refractario (SR; *sense during refractory*).

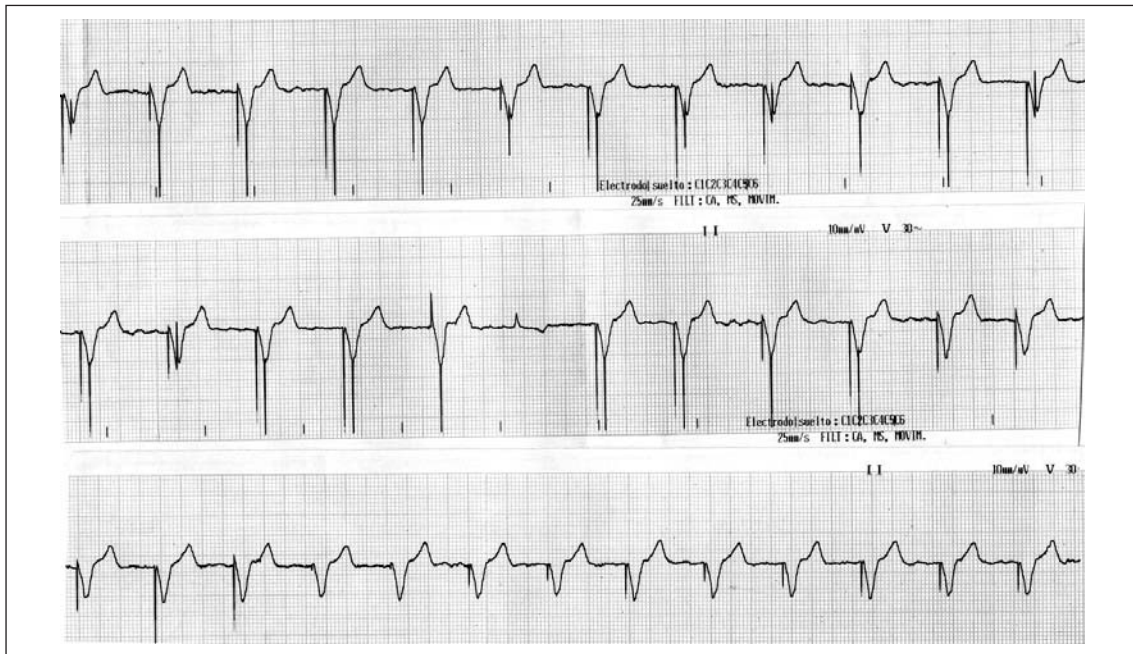


FIGURA 3. Caso 3. Trazado continuo derivación DII.

CASO 4

Paciente de 72 años, sexo femenino, consulta a emergencia por gastroenterocolitis con diarreas líquidas de diez días de evolución, además de tratamiento con diuréticos (inda-

pamida). Presenta cuadro sincopal cuando estaba sentada en su domicilio, mientras era asistida por una unidad de emergencia médica. El ECG que se realiza impresionaba como una taquicardia ventricular rápida (figura

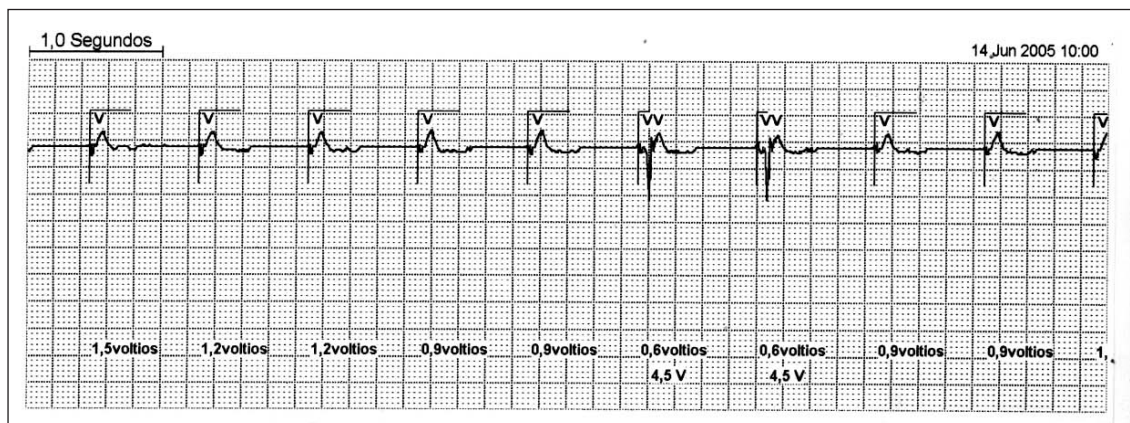


FIGURA 4. Caso 3. Registro obtenido del programador de marcapaso definitivo programado a modo captura automática, autocaptura.

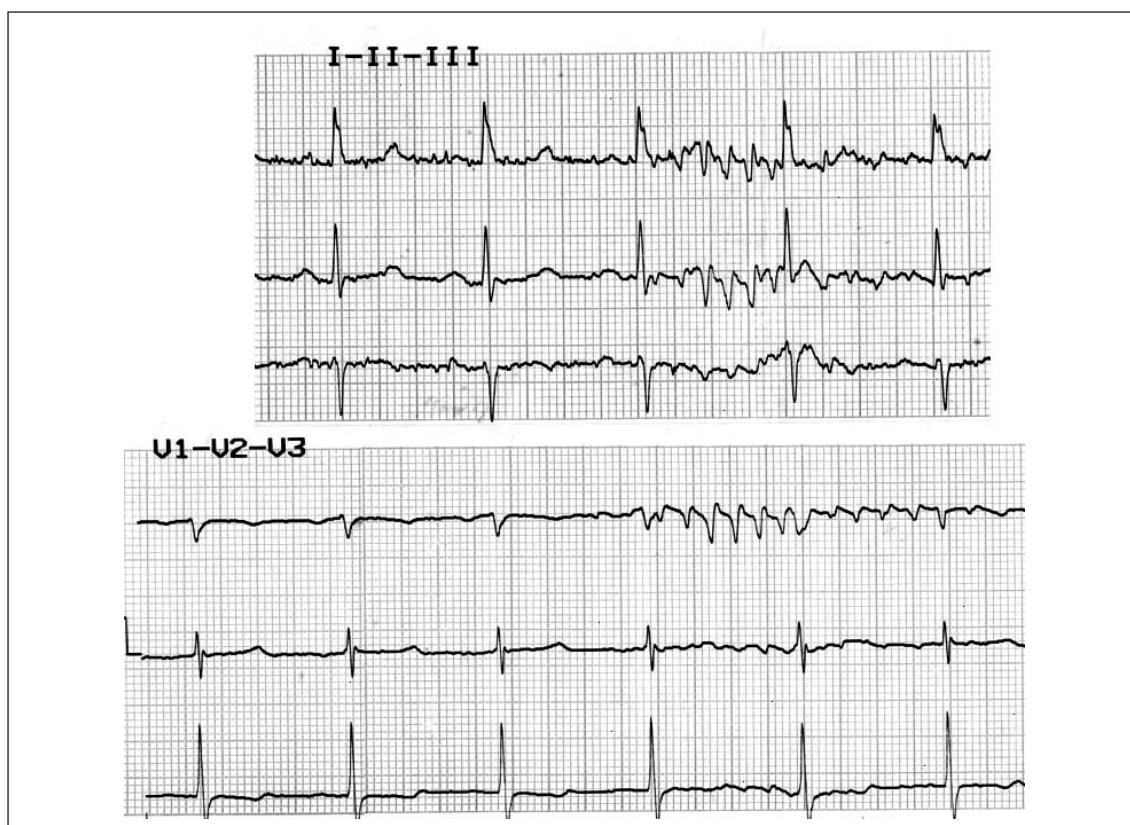

FIGURA 5. Caso 4. Se muestran las derivaciones I, II, y III y las tres primeras precordiales.

5). Ingres a unidad de cuidados intensivos para monitoreo y eventualmente para otros procedimientos diagnósticos. El ionograma era anormal (sodio 120 mEq/L y potasio 3,6 mEq/L).

El análisis cuidadoso demuestra que es un artefacto y no una arritmia. No hay cambios en la frecuencia de base, se ven los QRS sin cambios. La paciente evolucionó bien sin

ningún tratamiento y no ha presentado más episodios sincopales u otros síntomas similares (seguimiento 16 meses).

CASO 5

Paciente de 82 años, sexo masculino. Durante ECG de control se decide su traslado a emergencia para valoración. El ECG era compatible

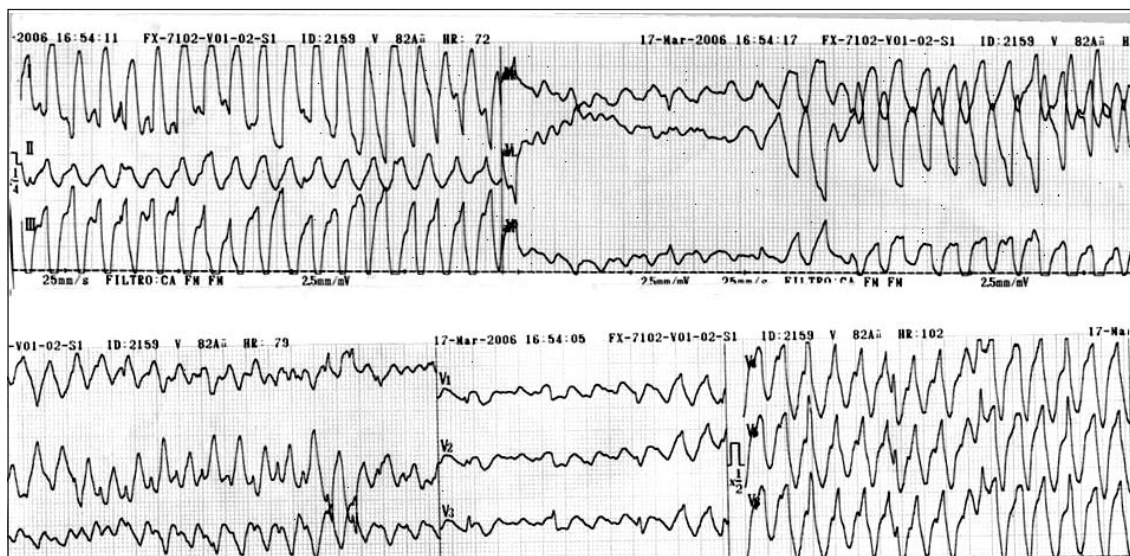


FIGURA 6. Caso 5.

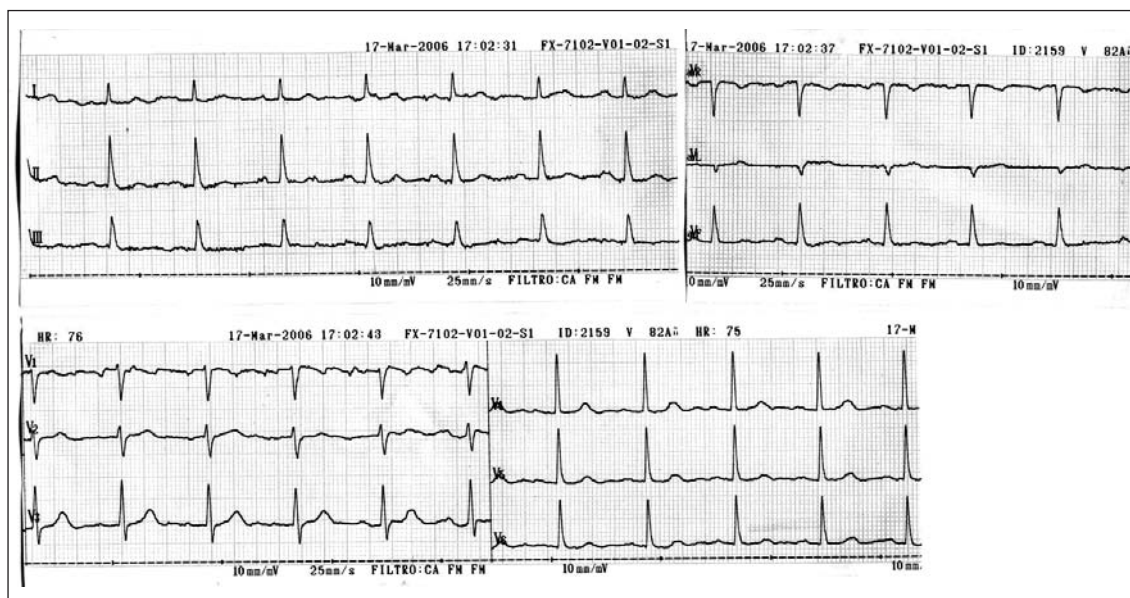


FIGURA 7. Electrocardiograma del caso 5. El único cambio fue solicitar al paciente que dejara de temblar por unos segundos. Se puede apreciar un ritmo sinusal estable de 75 pm con discreta oscilación de la línea de base (V1).

con una taquicardia ventricular polimorfa (figura 6).

El paciente es portador de enfermedad de Parkinson con temblor severo por momentos. El ECG se realizó durante temblor, cuando se realizó otro ECG sin temblor, el ritmo era normal y no había alteraciones a destacar (figura 7).

CASO 6

Paciente de 83 años, sexo femenino. Ingresó a unidad de cuidados intensivos con el diagnós-

tico de probable sepsis urinaria. La paciente refiere mareos y fatigabilidad fácil de más de dos meses de evolución. En los últimos días agrega fiebre y deterioro de la función renal. En un ECG realizado 30 días previo al ingreso (figura 8) se informó como bradicardia sinusal (40-45 pm) con QRS ancho.

El análisis detallado del ECG mostró que la paciente presentaba un BAV 2:1 con QRS ancho (probablemente infrahisiano). Las ondas P bloqueadas eran difíciles de observar.

Luego del implante de marcapaso definiti-

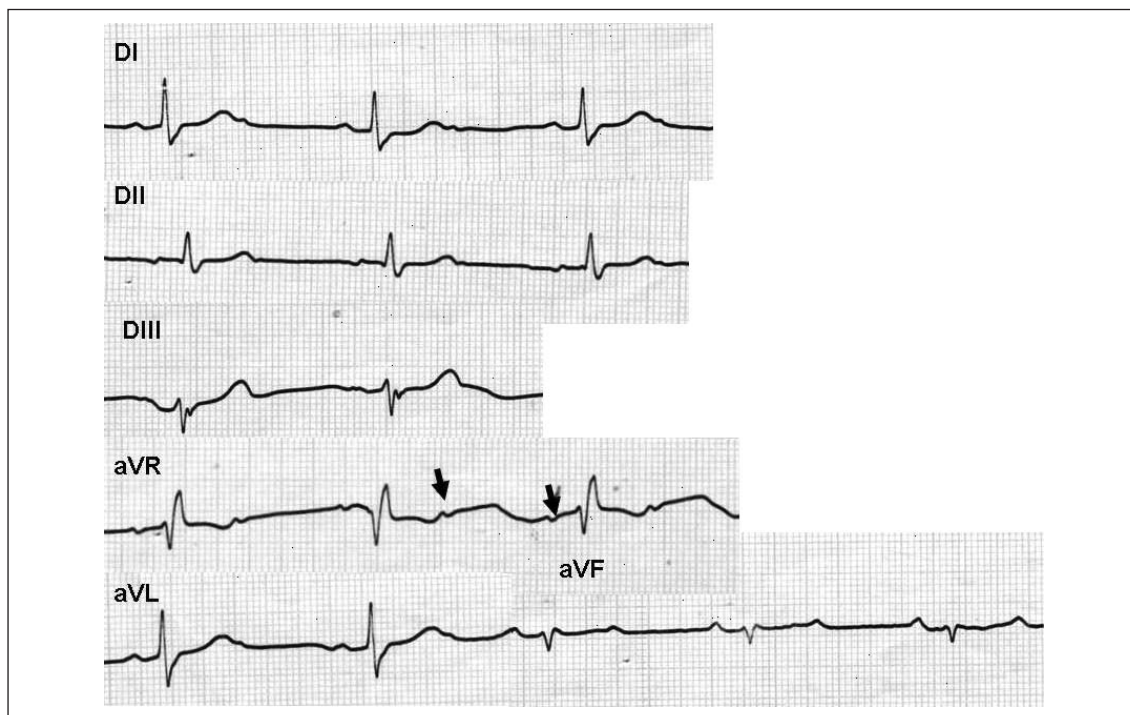


FIGURA 8. Caso 6. Electrocardiograma de seis derivaciones.

vo DDD, los síntomas desaparecen y la paciente se encuentra bien (seguimiento 24 meses).

CARACTERÍSTICAS DEL ARTEFACTO

En un caso, el artefacto se observó durante registro de Holter de 24 horas y el resto durante la realización de un ECG. En dos casos, el artefacto fue la ausencia del QRS, suprimido por el dispositivo o por error del operador. En otros, el artefacto estaba relacionado con movimientos de los electrodos o del paciente, simulando taquicardia polimórfica ventricular (figuras 5 y 6). Finalmente, en otros dos no había artefacto, el marcapaso entregaba una espiga extra o la presencia de un BAV 2:1, generaron los errores diagnósticos.

El artefacto se puede clasificar como pseudoarrítmico y no arrítmico⁽⁹⁾. Simulando taquicardia ventricular, taquicardia supraventricular, bloqueo atrioventricular y disfunción sinusal. El efecto clínico potencial de cada tipo de artefacto puede ser clasificado como posible, mínimo, o serio⁽⁹⁾.

Las causas más probables de artefactos electrocardiográficos son el movimiento del cuerpo y el contacto intermitente piel-electrodo⁽⁷⁾. La manipulación rápida de un electrodo de la piel puede simular taquicardia ventricular⁽⁶⁾.

Cuando el artefacto se diagnostica como ta-

quicardia ventricular, el paciente puede ser sometido a procedimientos diagnósticos y terapéuticos innecesarios, incluyendo cateterismo cardíaco o implante de dispositivos. En general, la ausencia de síntomas y otras alteraciones evitan su realización. La taquicardia ventricular no sostenida se observa en pacientes con enfermedad cardíaca estructural, asociada o no a isquemia, a alteraciones hidro-electrolíticas, o por efectos tóxicos de medicamentos. Su identificación obliga a una evaluación cardiovascular que incluye diversos estudios (prueba de esfuerzo, ecocardiografía y cineangiocoronariografía). En consecuencia, el diagnóstico de taquicardia ventricular no sostenida, sin una apropiada evaluación del paciente, carece de valor.

A menudo, los pacientes se transfieren a una unidad de cuidados intensivos para ser vigilados después del episodio. Knight y colaboradores demostraron que los pacientes con taquicardia ventricular (diagnosticada incorrectamente) secundaria a un artefacto electrocardiográfico, pueden ser sometidos a los mismos estudios y tratamientos que los pacientes con taquicardia ventricular real⁽¹⁾. Las características que distinguen el artefacto de la taquicardia ventricular incluyen la ausencia de deterioro hemodinámico durante el evento, la presencia de complejos normales de QRS dentro del artefacto, una lí-

nea de base inestable en el electrocardiograma antes y después, o ambas, y una asociación con el movimiento del cuerpo ⁽⁹⁾. En este estudio, los pacientes no tuvieron síntomas y los complejos de QRS normales podían ser distinguidos dentro del registro electrocardiográfico aunque en algunos casos puede ser difícil ⁽¹⁾.

CONSECUENCIAS CLÍNICAS DEL ERROR DIAGNÓSTICO

Afortunadamente no hubo ninguna consecuencia clínica. No se administraron tratamientos inapropiados. Solamente dos pacientes fueron transferidos a una unidad de cuidados intensivos para realizar monitorización continua. En un caso se dilató el diagnóstico de bloqueo AV.

BIBLIOGRAFÍA

1. **Knight BP, Pelosi F, Michaud GF, Strickberger S, Morady Fred.** Brief Report: Clinical Consequences of Electrocardiographic Artifact Mimicking Ventricular Tachycardia. *N Engl J Med* 1999; 341: 1270-4.
2. **Dyke DBS, Rich PB, Morady F.** Wide complex tachycardia in a critically ill patient: what is the rhythm? *J Cardiovasc Electrophysiol* 1997; 8: 1327-8.
3. **Kleinman B, Shah K, Belusko R, Blakeman B.** Electrocardiographic artifact caused by extracorporeal roller pump. *J Clin Monit* 1990; 6: 258-9.
4. **Schiller EC, Heerdt P, Roberts J.** Life-threatening ECG artifact during extracorporeal shock wave lithotripsy. *Anesthesiology* 1988; 68: 477-8.
5. **Paulsen AW, Pritchard DG.** ECG artifact produced by crystalloid administration through blood/fluid warming sets. *Anesthesiology* 1988; 69: 803-4.
6. **Lampert BA, Sundstrom FD.** ECG artifact simulating supraventricular tachycardia during automated percutaneous lumbar discectomy. *Anesth Analg* 1988; 67: 1096-8.
7. **Falk RH, Knowlton AA.** Atypical ventricular tachycardia or motion artifact? *Am J Cardiol* 1987; 59: 924.
8. **Krasnow AZ, Bloomfield DK.** Artifacts in portable electrocardiographic monitoring. *Am Heart J* 1976; 91: 349-57.
9. **Lin SL, Wang SP, Kong CW, Chang MS.** Artifact simulating ventricular and atrial arrhythmia. *Jpn Heart J* 1991; 32: 847-51.
10. **Murdock DK, Moran JF, Stafford M, King L, Lowb HS, Scanlon PJ.** Pacemaker malfunction: fact or artifact? *Heart Lung* 1986; 15:150-4.