

Estenosis tricuspídea por enfermedad de Hodgkin

JAUME CANDELL-RIERA, MARÍA J. DÍEZ-CASTRO, ENRIQUE GALVE-BASILIO

RESUMEN

Se describe un paciente con una recurrencia cardíaca de enfermedad de Hodgkin que causó una estenosis tricuspídea grave y en el que, cinco años después de la quimioterapia, no hay evidencia de recidiva del tumor.

PALABRAS CLAVE: INFORMES DE CASOS
[TIPO DE PUBLICACIÓN]
ENFERMEDAD DE HODGKIN

SUMMARY

This is a description of a patient with a cardiac recurrence of Hodgkin disease which caused a severe tricuspid stenosis and, five years after the chemotherapy, there is not an evidence of tumor relapse.

KEY WORDS: CASE REPORTS
[PUBLICATION TYPE]
HODGKIN DISEASE

INTRODUCCIÓN

Aunque puede haber afectación cardíaca hasta en un 20% de pacientes con linfomas malignos, es muy difícil demostrarlo antes del estudio necrópsico, por lo que son muy pocos los casos descritos en la literatura ⁽¹⁻³⁾.

Presentamos los hallazgos clínicos, ecocardiográficos y gammagráficos de un paciente con una recurrencia cardíaca de enfermedad de Hodgkin que causó una estenosis tricuspídea grave y en el que, cinco años después de la quimioterapia, no existe evidencia de recidiva del tumor.

CASO CLÍNICO

Varón de 32 años diagnosticado hace 11 años de enfermedad de Hodgkin tipo esclerosis nodular estadio IIA. Fue tratado con quimioterapia y radioterapia presentando una remisión completa. A los 5 años ingresó en nuestro hospital por un cuadro febril y a la exploración fí-

sica destacaba una clara ingurgitación yugular, una ligera hepatomegalia de dos traveses de dedo y un soplo sistólico de intensidad 3/6 en foco tricuspídeo. La radiografía de tórax mostraba un ligero derrame pleural derecho y el electrocardiograma (ECG) taquicardia sinusal a 100 latidos por minuto y bloqueo de rama derecha. En el ecocardiograma Doppler se observó un derrame pericárdico ligero y una masa ventricular derecha de 5,3 cm x 6 cm que causaba una estenosis tricuspídea severa (gradiente máximo: 21,4 mmHg, medio: 13 mmHg). La gammagrafía con galio-67 mostró una intensa captación cardíaca (figura 1). Una toracotomía media permitió tomar muestras del tumor ventricular derecho, cuyo resultado anatomopatológico fue de enfermedad de Hodgkin tipo esclerosis nodular inmunofenotipo positivo a CD15, CD30 y LMP1 del virus de Epstein-Barr. En ese momento el paciente presentaba ya signos de insuficiencia cardíaca derecha severa e hipotensión. Con el diagnóstico de recidiva del linfoma de Hodgkin se inició quimioterapia con el programa Stanford V. El paciente mostró una evolución clínica satisfactoria y a los 6 meses sólo se observaba un ligero engrosamiento de la pared ventricular derecha, un gradiente tricuspídeo medio de 3 mmHg y ausencia de captación cardíaca en la gammagrafía con galio-67 (figura 2). Después de cinco años de seguimiento el paciente está asintomático, con el mismo engrosamiento parietal del ventrículo derecho e insuficiencia tricuspídea moderada en el ecocardiograma Doppler y sin evidencia gammagráfica del tumor.

DISCUSIÓN

Los linfomas malignos constituyen alrededor de un 9% del total de las metástasis cardíacas. A pesar de que en ocasiones el grado de invasión

Hospital Universitari Vall d'Hebron, Barcelona.

Correspondencia: Dr. J. Candell-Riera, Servicio de Cardiología, Hospital Universitari Vall d'Hebron. Paseo Vall d'Hebron 119-129, 08035 Barcelona, España. Email: jcandell@vhebron.net

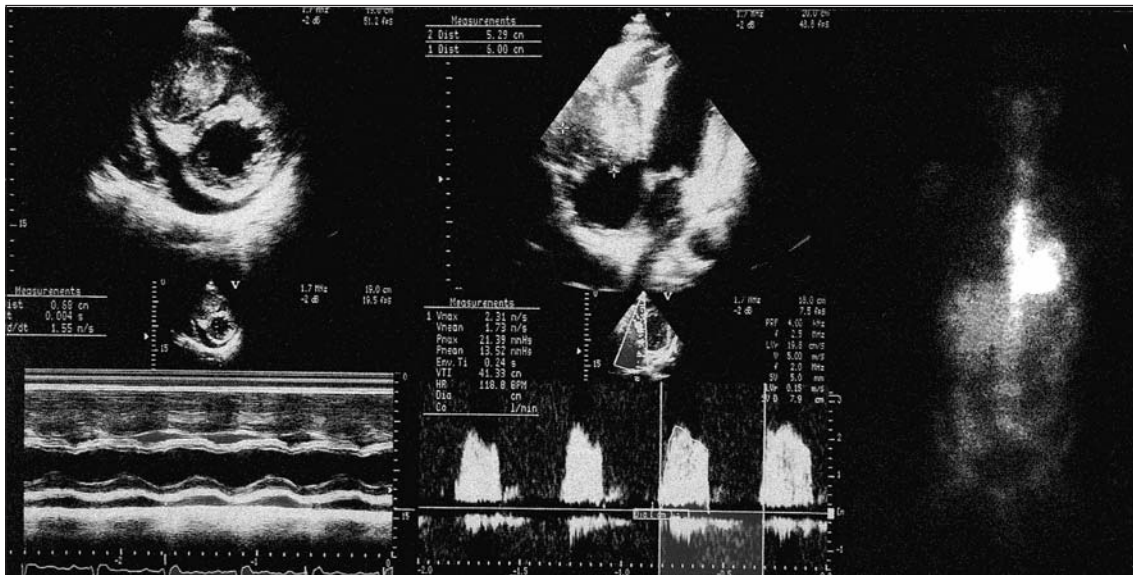


FIGURA 1. En el ecocardiograma bidimensional (proyecciones de eje corto transversal y apical de cuatro cavidades) y en modo M puede observarse una masa ventricular derecha de 5,3 cm x 6 cm y un ligero derrame pericárdico. Por Doppler se observa una velocidad acelerada del flujo diastólico tricuspídeo que permite calcular un gradiente máximo de 21,4 mmHg y medio de 13,5 mmHg. En la gammagrafía es evidente la intensa captación de galio-67 en la región cardíaca.

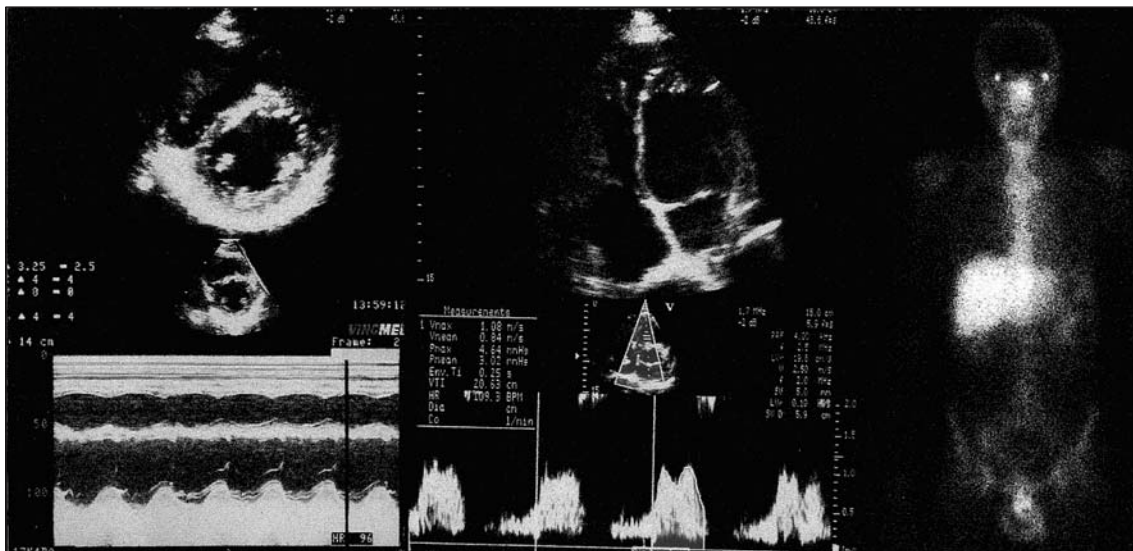


FIGURA 2. Seis meses después del tratamiento quimioterápico no se observaba captación de galio-67 y la masa ventricular derecha y el gradiente diastólico tricuspídeo (máximo: 4,6 mmHg, medio: 3 mmHg) habían disminuido de forma manifiesta y el derrame pericárdico había desaparecido.

del tumor es histológicamente importante, los signos y síntomas cardíacos son poco llamativos e inespecíficos, por lo que la afectación cardíaca no suele detectarse en vida del paciente. McDonnell y colaboradores⁽²⁾ revisaron los estudios necrópsicos de 150 pacientes con linfomas malignos (cuatro de ellos con enfermedad de Hodgkin) y encontraron 13 (8,7%) con metástasis cardíacas o pericárdicas, o ambas. En

dos de estos casos la causa de muerte fue atribuida a la infiltración cardíaca linfomatosa y tan sólo en uno de ellos el diagnóstico pudo establecerse antes del fallecimiento del paciente.

Gill y colaboradores⁽³⁾ describieron nueve enfermos con afectación cardíaca por linfomas malignos diagnosticados antemortem. En ocho, el ecocardiograma era anormal: seis con derrame pericárdico y sólo tres con visualiza-

ción de la masa ventricular. En uno de ellos existía infiltración de ambos ventrículos y el tumor prolapsaba hacia la aurícula derecha a través de la válvula tricúspide.

Actualmente, la ecocardiografía sigue siendo la técnica incruenta más útil para el diagnóstico de las masas intracardíacas aunque, en algunos casos, puede complementarse con la tomografía axial computarizada y la resonancia magnética ⁽⁴⁾.

BIBLIOGRAFÍA

1. **McAllister HA, Fenoglio JJ.** Tumors of the cardiovascular system. In: Atlas of tumor pathology, 2nd series; Fascicle 15. Washington DC: Armed Forces Institute of Pathology, 1978: 5-20.
2. **McDonnell PJ, Mann RB, Bulkley BH.** Involvement of the heart by malignant lymphoma: a clinicopathologic study. *Cancer* 1982; 49: 944-51.
3. **Gill PS, Chandraratna PA, Meyer PR, Levine AM.** Malignant lymphoma: cardiac involvement at initial presentation. *J Clin Oncol* 1987; 5: 216-24.
4. **Romero-Farina G, Candell-Riera J, Bertrán-Ror A, González-Moreno JB, Bigalli D, Stratta A.** Angiosarcomas cardíacos primarios: utilidad de la tomografía computarizada y la resonancia magnética cardíaca en su diagnóstico. *Rev Esp Cardiol* 2004; 57: 1234-7.