

Síndrome de twiddler como causa de pérdida de captura ventricular en una paciente portadora de marcapaso definitivo

DRES. PABLO VIANA ¹, ALEJANDRO DODERA ², TOMÁS DIESTE ¹, DANIEL PAZOS ¹**Palabras clave:** MARCAPASO ARTIFICIAL
SÍNDROME DE TWIDDLER**Key words:** PACEMAKER, ARTIFICIAL
TWIDDLER SYNDROME**INTRODUCCIÓN**

El síndrome de twiddler es una complicación poco frecuente en pacientes portadores de marcapaso definitivo y cardiodesfibrilador implantable. Presentamos el primer caso en 630 implantes de marcapaso realizados en nuestro servicio en los últimos 3 años.

Twiddle: jugar negligentemente con algo. Rotar levemente u ociosamente. Dar vuelta o sacudir levemente (según diccionario Merriam-Webster on line).

HISTORIA CLÍNICA

AC, 69 años, sexo femenino, con antecedentes de hipertensión arterial en tratamiento con enalapril.

El 22 de marzo de 2006 consultó por mareos, constatándose bloqueo aurículo ventricular completo; fue enviada a nuestro servicio para implante de marcapaso definitivo.

Utilizando técnica de Seldinger y por punción de vena subclavia derecha utilizando introductores marca Cook, se introdujeron dos catéteres electrodo endocavitarios de fijación pasiva, marca Medtronic, modelo Capsure (número de serie LEJ 147262V y LEH 300470V) que se posicionaron bajo control radiológico en aurícula derecha y en el ápex del ventrículo derecho respectivamente. En bolsillo pre-pectoral se implantó marcapaso marca Medtronic, modelo Kappa KD 901 (nº serie PLB725042S) al cual se conectaron ambos

electrodos. Se programó el generador en modo DDD, frecuencia de escape 60 por minuto, frecuencia máxima de seguimiento 120 por minuto.

El 21 de julio, cuatro meses después del implante, estando internada en su centro asistencial por discopatía lumbar, instala cuadro súbito de shock y depresión de conciencia, comprobándose bloqueo aurículo ventricular completo con ritmo de escape idioventricular y espigas de marcapaso sincrónicas con la onda P a 120 por minuto pero sin captura ventricular (figura 1). Fue trasladada a nuestro servicio en donde se hizo diagnóstico de síndrome de twiddler (figura 2).

Fue reintervenida no habiéndose verificado daño de los electrodos, por lo cual se procedió al reposicionamiento de los mismos y fijación del generador al músculo pectoral mayor (figura 3), corrigiéndose la situación. La paciente se recuperó satisfactoriamente y fue dada de alta a su institución de origen.

DISCUSIÓN

Se denomina síndrome de twiddler a la disfunción de marcapaso causada por la rotación del generador dentro del bolsillo subcutáneo ⁽¹⁾. Ocurre en pacientes que en forma espontánea, inconsciente o deliberada, manipulan el generador debajo de la piel, produciendo rotación con desplazamiento o fractura de los electrodos y generando problemas de sensado, esti-

1. Cardiólogos Integrantes del Servicio de Marcapasos del Sanatorio Americano.

2. Residente de Cirugía Cardíaca. Integrante del Servicio de Marcapasos del Sanatorio Americano

Recibido abril 17, 2007; aceptado junio 20, 2007.

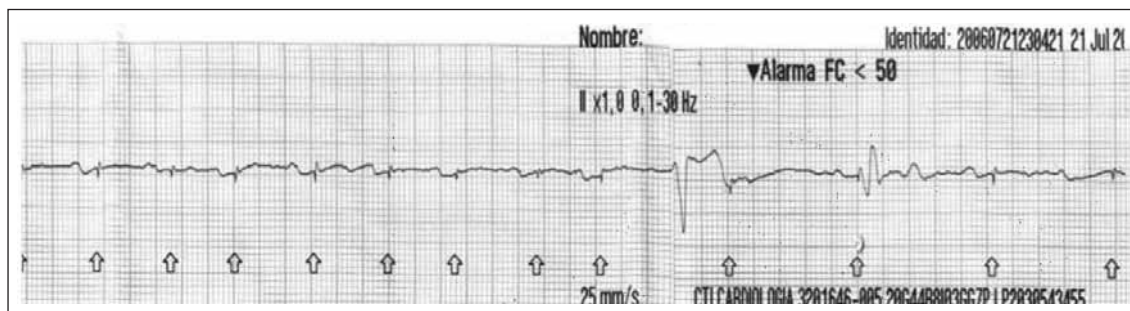


FIGURA 1. Electrocardiograma al ingreso: se observa sensado auricular correcto y estimulación ventricular sincrónica con la P, sin captura.

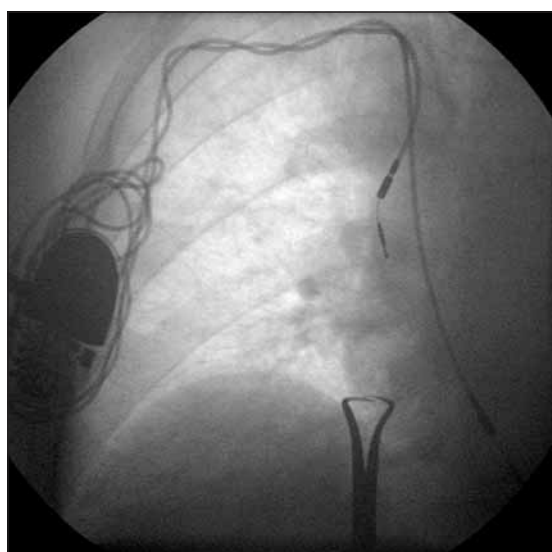


FIGURA 2. Rotación del generador y electrodos con el consiguiente desplazamiento de los mismos.

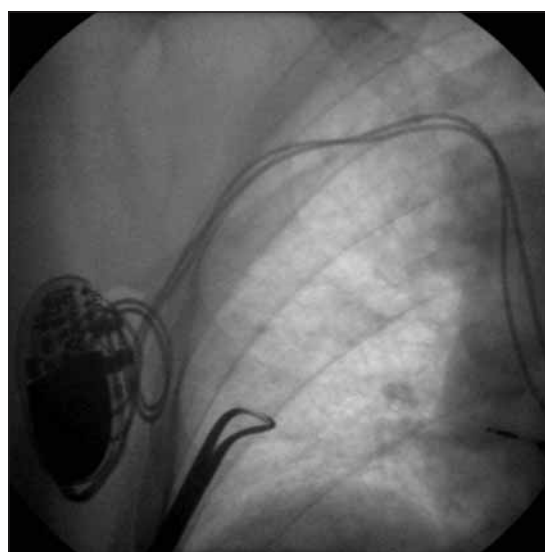


FIGURA 3. Imagen del generador y los electrodos luego del reposicionamiento.

mulación o ambos. Habitualmente dicho síndrome provoca desplazamiento tardío de los electrodos ^(2,3), como en la paciente que se comenta, pero se han reportado casos a las 24 horas del implante ^(1,4).

Las formas de presentación de éste síndrome son variables: pérdida de captura (como en el caso presentado), falla de sensado, falla de salida con estímulo ausente, aumento de umbral de estimulación con impedancia alta (en casos de fractura del conductor) o impedancia baja (rotura o defectos del conductor), estimulación diafragmática y estimulación del plexo braquial ^(1,2,4,5). Inicialmente descrito en pacientes portadores de marcapaso definitivo, también se ha reportado esta complicación en pacientes portadores de cardioesfibrilador ^(3,6,-9).

Se describen como factores predisponentes el sexo femenino, la edad (por la laxitud de los tejidos en los pacientes añosos), enfermedades

psiquiátricas, la obesidad o adelgazamiento severo posterior al implante, bolsillos muy amplios, generadores pesados y de gran tamaño (especialmente los cardioesfibriladores) y la ubicación abdominal del dispositivo ^(1,2,6-9).

En la paciente del caso no se pudo determinar el mecanismo. A pesar de negar haber manipulado el generador, muchas veces este hecho se hace en forma inconsciente ⁽⁹⁾.

El diagnóstico de síndrome de twiddler es radiológico ^(1-4,6-8) al objetivar la rotación del generador en el bolsillo, el subsiguiente enrollamiento de los electrodos y su desplazamiento en las cavidades cardíacas (en algunos casos por fuera de estas). Se confirma en la exploración quirúrgica del bolsillo.

Para evitar esta complicación se han propuesto algunas medidas: fijación del generador a la fascia del pectoral mayor, sutura del electrodo a los planos profundos, fijación a la clavícula del generador (puede generar dolor

en la evolución), implante subpectoral, utilizar una bolsa de dacron de Parsonnet ("Parsonnet pouch"), ajustar el tamaño del bolsillo al generador (puede favorecer úlcera de decúbito). En pacientes de riesgo se recomienda el seguimiento radiológico para poder hacer un diagnóstico precoz y evitar complicaciones mayores ⁽⁶⁻⁹⁾. En referencia a su tratamiento, algunos autores sugieren realizar sistemáticamente el reemplazo de los electrodos ⁽²⁾.

BIBLIOGRAFIA

1. **Rivas P, Tuñón J, Rubio JM, Almeida P, Artiz V, Farré J.** Síndrome de twiddler y fallo de sentido auricular. *Rev Esp Cardiol* 2001; 54: 232-4.
2. **Azara D, Ruffa H.** Malfuncionamiento de marcapasos con estímulo ausente. En: Azara D, Ruffa H. *Marcapasos: diagnóstico de las complicaciones*. Buenos Aires: Azara, 2003: 55-70.
3. **Scholten MF, Thornton AS, Theuns DA, Res J, Jordaens LJ.** Twiddler's syndrome detected by home monitoring device. *Pacing Clin Electrophysiol* 2004; 27: 1151-2.
4. **Fahraeus T, Hoijer CJ.** Early pacemaker twiddler syndrome. *Europace* 2003; 5: 278-279.
5. **Bayliss CE, Beanlands DS, Baird RJ.** The pacemakers twiddler's syndrome: a new complication of implantable transvenous pacemakers. *Can Med Assoc J* 1968; 99: 371-3.
6. **Crossley GH, Gayle DD, Bailey JR, Haisty WK, Simmons TW, Fitzgerald DM.** Defibrillator twiddler's syndrome causing device failure in a subpectoral transvenous system. *Pacing Clin Electrophysiol* 1996; 19: 376-7.
7. **Boyle NG, Anselme F.** Twiddler's syndrome variants in ICD patients. *Pacing Clin Electrophysiol* 1998; 21: 2685-7.
8. **Veltri E, Morton M, Reid P.** Twiddler's syndrome a new twist. *Pacing Clin Electrophysiol* 1984; 7: 1004-9.
9. **Larrousse E, Rodríguez E, Moya A, Rodríguez O, Soler Soler J.** Síndrome de twiddler en un paciente portador de cardiodesfibrilador automático implantable: ¿una complicación evitable? *Rev Esp Cardiol* 2001; 54: 1456-8.