

## ¿Un diagnóstico difícil?

DR. EDUARDO BENKEL

La historia clínica que vamos a presentar es una historia con la que cualquiera puede encontrarse en cualquier momento. No se refiere a ningún caso complejo ni raro, a pesar de lo cual fue visto por varios médicos sin que se llegara a aproximarse al diagnóstico.

En la práctica cotidiana se ha ido sustituyendo el razonamiento clínico por el uso de alta y costosa tecnología diagnóstica, cuando en realidad deben ser complementarias y la segunda debe estar guiada por la primera. De nada sirve la paraclínica y los tratamientos costosos si no están precedidos por el esfuerzo de pensar correctamente al paciente.

Antecedentes: hombre de 71 años, portador de diabetes II, dislipemia e hipertensión arterial, tratado con hipoglucemiantes orales, atorvastatina 10 mg y losartan 50 mg/d.

Sin antecedentes cardiovasculares a destacar. Caminaba una hora sin síntomas.

Enfermedad actual: comienza un mes antes del ingreso con deterioro progresivo de su clase funcional. Relata disnea de esfuerzo pero **no disnea de decúbito** ni episodios de disnea paroxística nocturna. Lo que predomina netamente del relato es la **fatigabilidad muscular**. Nunca tuvo edema de miembros inferiores. Adelgazamiento de unos 5 kg. Estos síntomas fueron progresivamente más marcados, agregando dolor en cara anterior de **ambos muslos** al caminar, sin dolor en las pantorrillas, en los dos días previos al ingreso asocia dolor torácico.

Examen físico: lúcido, eupneico, calmado, buena perfusión periférica, buen relleno venoso.

Cardiovascular: ritmo regular de 80 cpm. No se auscultan soplos, R3 ni R4. Presión arterial (PA) 120/70 mmHg. No presenta ingurgitación yugular, reflujo hepatoyugular ni edema de miembros inferiores. Pulso regular, pulsos algo disminuidos en miembros inferiores.

Electrocardiograma: ritmo sinusal de 100 cpm. P y PR normales. BCRD + HBAI. Ondas T positivas V2 a V6 de voltaje similar a R.

Troponina negativa.

En ese momento el paciente consulta en emergencia, siendo ingresado con diagnóstico de:

- Angina inestable.
- Claudicación intermitente
- Insuficiencia cardíaca.

### ANÁLISIS DE ESTA PARTE DE LA HISTORIA

1. El dolor de miembros inferiores es bilateral y en los muslos, lo cual no es característico de la claudicación intermitente. No es la topografía habitual del dolor y es raro que un paciente comience con claudicación en ambos miembros inferiores en el mismo día.
2. El dolor torácico podría ser anginoso, habría que haber interrogado al paciente en ese momento, pero llama la atención en todo el contexto que se presenta. Por lo menos podemos apreciar que no es una historia típica de angina progresiva o de angina prolongada de reposo.
3. Es raro que un paciente que no tiene disnea de decúbito y sí mucha fatigabilidad tenga insuficiencia cardíaca congestiva (ICC). Puede tenerla, pero en un paciente que relata que estando acostado con una almohada está feliz, es necesario considerar otros diagnósticos. Es fundamental diferenciar en estos pacientes la disnea (sensación subjetiva de falta de aire) de la fatigabilidad muscular, pues traducen distintas enfermedades. En el paciente con ICC la disnea suele traducir congestión pulmonar, mientras que la fatigabilidad muscular obedece a hipoperfusión muscular por gasto cardíaco anterógrado bajo (muchas veces por hipovolemia iatrogénica).
4. Es raro que un paciente desarrolle en corto plazo angina inestable, claudicación intermitente y repercusión general. Habría que tratar de encontrar una sola enfermedad que lo explique todo y no tres o cuatro que se presentaron todas al mismo tiempo.

El médico que recibe al paciente en piso solicita:

- Ecocardiograma.
- Centellograma de perfusión miocárdica.
- Doppler arterial de miembros inferiores.
- Rutinas.
- Radiografía de tórax.

El ecocardiograma mostró ventrículo izquierdo de tamaño normal con buena función, sin hipertrofia y con hipoquinesia inferobasal. El Doppler de miembros inferiores fue normal.

Al día siguiente del ingreso el paciente relató dolor dorsal, por lo que se decidió suspender el centellograma e ir directamente a la coronariografía. El ECG no mostraba cambios. El cateterismo mostró coronarias normales, ventrículo izquierdo con buena función.

Mientras se realiza el procedimiento el paciente instala BAVC con repercusión hemodinámica que obliga al implante de marcapaso transitorio. Se mantiene en BAV 2/1 y luego recupera conducción AV.

En función del cuadro que presentó y que tiene un bloqueo bifascicular en el ECG basal se decide implante de marcapaso definitivo DDD.

A pesar de que el estudio mostró coronarias normales, se interpretó que el paciente tendría angor con coronarias epicárdicas normales por lo que se le indicaron nitratos. En la noche tuvo cefaleas que se interpretaron como contractura cervical (posiblemente fuera vinculada a los nitratos) por lo que se le administra bromazepam, luego de lo cual presentó cuadro presincope.

Dado que continúa con cefalea y agrega nistagmus es visto por neurólogo, el que solicita TAC de cráneo que es normal.

Se decide alta a domicilio.

#### ANÁLISIS DEL PACIENTE MIENTRAS ESTUVO INTERNADO

Todos los diagnósticos presuntivos fueron erróneos, lo cual es fácil decir luego que todo pasó, pero algunos era muy predecibles. Era claro que este paciente no tenía claudicación de miembros inferiores. Era claro que no tenía ICC. Era al menos dudoso que tuviera angina inestable. Se implantó un marcapaso que tal vez no precisaba, pues nunca había tenido un síntoma vinculado a bradiarritmia. Se le trató una cardiopatía isquémica que no tiene, con lo cual a sus síntomas habituales (no resueltos)

se le agregaron cefaleas intensas, dos presíncope, una TAC de cráneo normal

Pero lo más llamativo es que el paciente se sentía mucho peor que antes de ingresar, con mayor repercusión general, a pesar de lo cual se le dio el alta y se le dijo que ahora estaba todo resuelto, sin plantearse por qué, si estaba todo resuelto, el paciente cada día se sentía peor.

Luego del alta el paciente tiene muchas dificultades para moverse, incluso dentro de su casa. Pesa 10 kg menos que antes del inicio del cuadro un mes atrás.

#### EVOLUCIÓN

Consulta con cardiólogo en policlínica, que solicita rutina, en la que constata 5,8 mEq/lit de potasio, por lo cual lo envió a emergencia, donde le administraron furosemida intravenosa con lo cual vuelve a sincopar. Visto por nefrólogo, se le suspende el losartan y se indica furosemide vía oral, con lo cual vuelve a tener presíncope en domicilio.

Vuelve a consultar cardiólogo en policlínica, que solicita nuevo ecocardiograma (!), que vuelve a ser normal y lo manda a control de marcapasos, desde donde lo envían a nuestra policlínica de insuficiencia cardíaca.

En ese momento constatamos marcada repercusión general, intensa fatigabilidad (casi no podía caminar), adelgazamiento de más de 10 kg, temblor de manos, disfonía, color terroso de piel. Toleraba el decúbito a 180° sin disnea. Aun en esta posición no se veían las yugulares externas. No presentaba edema de miembros inferiores. Taquicardia regular de 120 pm en reposo. El ECG mostraba ritmo sinusal sensado por el electrodo auricular con seguimiento ventricular.

Con la certeza de que estos síntomas no podían tener una explicación cardiovascular se realizó dosificación de hormonas tiroideas, la que mostró que el paciente tenía una tirotoxicosis severa (T3 libre 26,08 [normal hasta 4,40], T4 libre 7,77 [normal hasta 1,71] y TSH inexistente).

Durante las 48 horas que demoró el resultado, el paciente tenía tal grado de repercusión general que no podía salir de la cama. Debió ser internado para iniciar el tratamiento, el que consistió en metidazol, atenolol y prednisona.

Fue mejorando en forma lenta y progresiva, pudiendo ser dado de alta a la semana, sintiéndose mucho mejor, caminando por el corredor del sanatorio con buena tolerancia y sin peligro de vida.

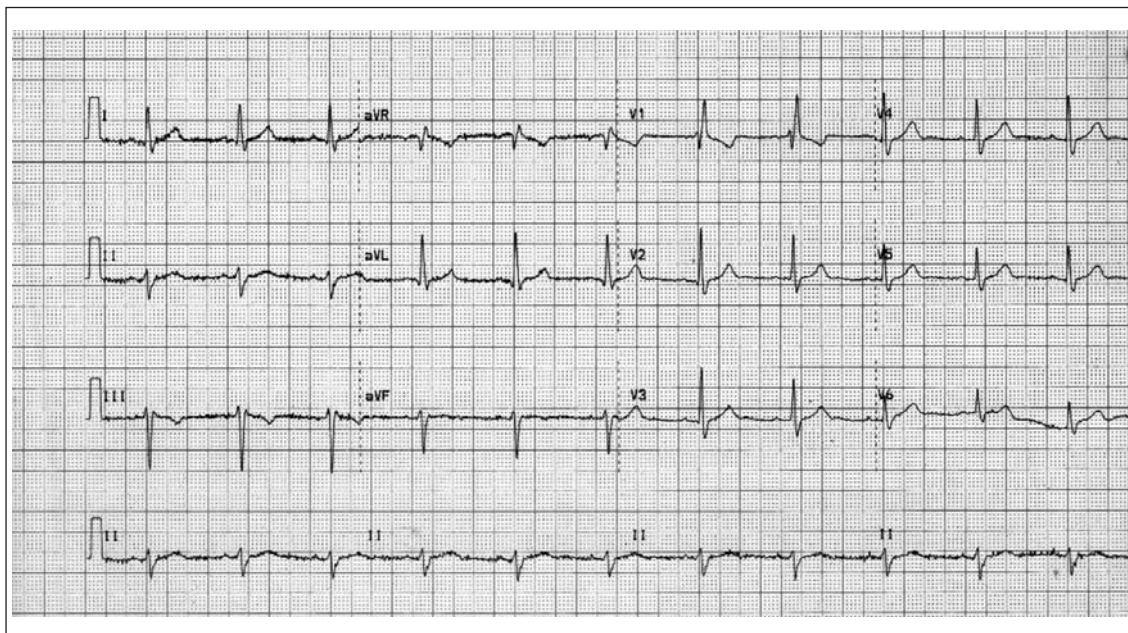


FIGURA 1.

#### EVOLUCIÓN

Luego del alta concurre a policlínica de control de marcapasos donde se le informa que el mismo funciona correctamente.

Posteriormente consulta en nuestra policlínica. Se siente francamente mejor. Aún mantiene cifras elevadas de hormonas tiroideas en sangre, pero mucho menores que al inicio. Puede caminar varias cuadras por la calle. Ha aumentado algo de peso. Presentó alergia al metidazol por lo cual ahora está en tratamiento con propiltiuracilo. El ECG se muestra en la figura 1.

El trazado electrocardiográfico es similar al que tenía en el momento de la consulta inicial en emergencia. El marcapasos está inhibido en ambas cámaras.

La estrategia de manejo consiste en esperar a que logre el eutiroidismo, a partir de lo cual seguramente no necesitará el  $\beta$ -bloqueante y podremos reevaluar la situación. Para el futuro se nos plantean algunas dudas: ¿cuál debería ser la programación con la que quede el marcapasos?; esta programación ¿debe quedar en manos de

los implantadores o deberíamos participar en ella los clínicos que conocemos íntimamente al paciente?

#### ANÁLISIS FINAL

Siempre se dice, con razón, que el último en ver al paciente es el que hace el diagnóstico porque ve al paciente más evolucionado, y además dispone de todos los estudios hechos por los médicos que lo vieron previamente.

Al presentar esta historia, la intención no es evidenciar errores médicos, puesto que todos los comentemos diariamente, sino mostrar la falta de razonamiento clínico que impregnó cada una de las etapas por las que atravesó este paciente. Al grado que a pesar de que no se resolvieron sus síntomas, sino que por el contrario, y aunque el paciente se encontraba mucho peor que al principio, fue dado de alta sin que se tratara de explicar por qué se sentía tan mal. Ello nos debe hacer pensar que cuando algo así sucede, es adecuado consultar el caso con otros colegas especialistas y/o llevarlo a un ateneo.