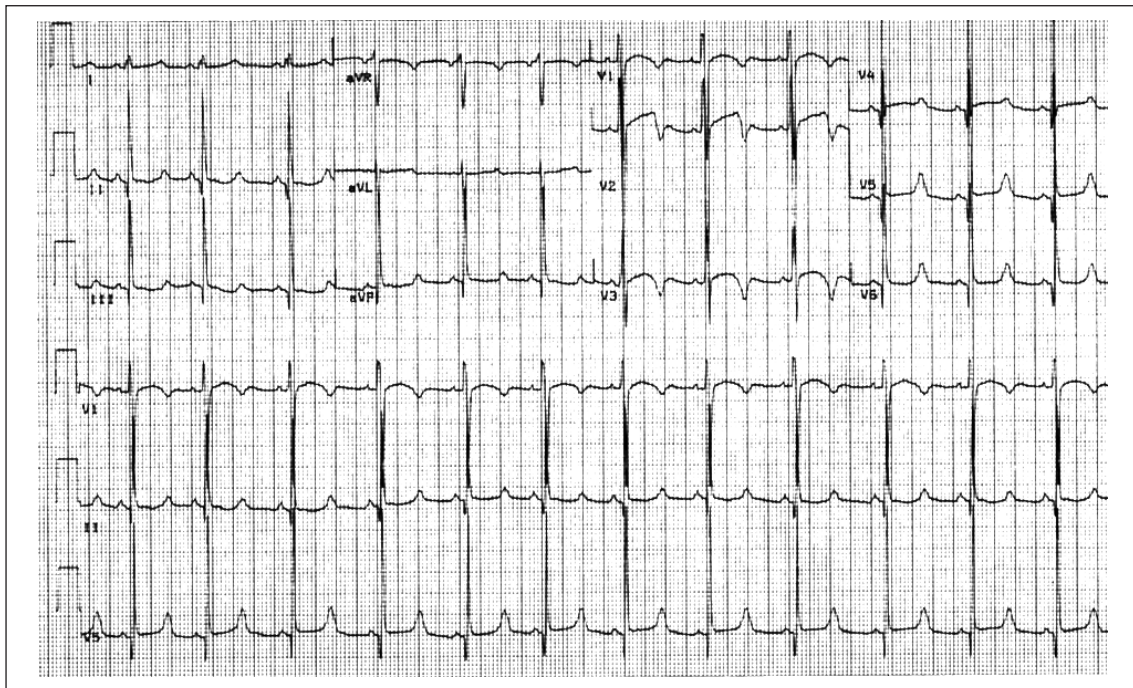


# Del ECG al genotipo

DR. WALTER REYES CAORSI, FACC \*

**PALABRAS CLAVE:** ELECTROCARDIOGRAFÍA

**KEY WORDS:** ELECTROCARDIOGRAPHY



El registro corresponde a un varón de 12 años, sin cardiopatía estructural, que no recibe medicación, y que consulta por síncope. El electrocardiograma (ECG) de 12 derivaciones es parte importante de la valoración inicial de todo paciente con este síntoma y tiene enorme valor diagnóstico y pronóstico cuando es anormal (bloqueo aurículoventricular, bloqueo de rama, cicatriz de infarto, Wolf-Parkinson-White, trastornos de repolarización que sugieran displasia ventricular derecha, QT largo).

El intervalo QT mide la duración de la depolarización y repolarización ventricular; es de los intervalos más importantes y menos medidos del ECG.

En el trazado de la figura el intervalo QT es de 480 ms y corregido para la frecuencia, utilizando la fórmula de Bazett, es de 528 ms.

Constatada la presencia de un QT prolongado en ausencia de fármacos responsables se plantea el diagnóstico de síndrome de QT largo congénito y, como consecuencia, que una taquicardia ventricular polimorfa tipo torsade de pointes sea el mecanismo del episodio sincopal.

Basado en la historia y el ECG puede intentarse una estratificación de riesgo clínica. Siguiendo los criterios de Priori y colaboradores <sup>(1)</sup>, tendría dos criterios de alto riesgo (mayor a 50%, probabilidad de eventos mayores antes de los 40 años), el sexo y el QTc mayor de 500 ms. El tercer elemento a considerar en la valoración del riesgo y con importantes implicancias terapéuticas es el tipo de QT largo congénito. Es bien conocido que los pacientes con síndrome de QT largo tipo 1 presentan sus eventos fundamentalmente en el esfuerzo, mientras los por-

\* Médico cardiólogo, médico intensivista, ex Profesor Adjunto de Cardiología, Jefe Servicio de Electrofisiología, Centro Cardiovascular Casa de Galicia, Montevideo, Uruguay.

Recibido octubre 25; aceptado octubre 31, 2007.

tadores de síndrome de QT largo tipo 3 lo hacen en reposo o durante el sueño; los QT tipo 2 están en una situación intermedia presentando sus eventos sobre todo con las emociones <sup>(2)</sup>. Aunque el tratamiento farmacológico con betabloqueantes a dosis plenas está indicado en todos los pacientes con síndrome de QT largo congénito, hoy día es bien conocido que su eficacia en la prevención de eventos es mayor en los casos de QT tipo 1 y 2, siendo menor en los casos de QT tipo 3 (debidos a una mutación que aumenta la actividad del canal de Na).

En el caso que nos ocupa, la presencia de un segmento ST largo con nacimiento tardío de una onda T prominente es sugestivo de QT largo tipo 3. Es clínicamente relevante confirmar esta presunción, ya que el QT tipo 3 no solo presenta sus arritmias fundamentalmente en reposo, sino que tiene un peor pronóstico y requiere de medidas terapéuticas diferentes a los demás <sup>(2)</sup>. Con este objetivo se

realizó un test de mexiletine, fármaco que bloquea específicamente el canal de Na afectado y, si se trata de un QT 3, acorta significativamente el intervalo QT. Esto sucedió en este paciente. Además, se realizó un estudio genético que confirmó la mutación en el canal de Na y confirmó un síndrome de QT tipo 3.

El paciente se encuentra asintomático, tratado con mexiletine y propranolol (dos años de seguimiento). Se planteó el implante de un cardiodesfibrilador, lo que no fue aceptado por los padres.

En suma, la correcta interpretación de un ECG basal permitió una orientación diagnóstica, terapéutica y pronóstica adecuada.

#### BIBLIOGRAFÍA

1. **Priori S, Schwartz P, Napolitano C, Bloise R, Ronchetti E, Grillo M, et al.** Risk-Stratification in the Long QT Síndrome. *N Engl J Med* 2003; 348: 1866.
2. **Moss AJ.** Long QT Síndrome. *JAMA* 2003; 289(16): 2041.