

De la célula a la cabecera del paciente: algunas consideraciones fisiopatológicas sobre la estimulación cardíaca

Dr. Oswaldo Gutiérrez Sotelo¹

Resumen

Se presentan algunos conceptos de fisiopatología miocárdica celular, que son susceptibles de modificar con estimulación cardíaca y que tienen aplicación clínica; con fines tanto diagnósticos como terapéuticos, tanto en bradiarritmias como taquiarritmias.

Palabras clave: ESTIMULACIÓN CARDÍACA ARTIFICIAL
BRADICARDIA
ARRITMIAS CARDÍACAS

Summary

Myocardial cell pathophysiology is presented as related to possible modification by electrical stimulation of the myocardium. The goal is a diagnostic and therapeutic clinical application such as is seen with bradyarrhythmias and tachyarrhythmias.

Key words: CARDIAC PACING, ARTIFICIAL
BRADYCARDIA
ARRHYTHMIAS, CARDIAC

Introducción

Desde que los fisiólogos comprendieron que las fibras nerviosas y musculares eran tejidos que se podían estimular artificialmente con impulsos eléctricos desde un generador (excitabilidad), esta técnica surgió como una necesidad terapéutica para los pacientes que perdían la capacidad del miocardio para autogenerar sus propios impulsos (automatismo) ⁽¹⁾. A pesar que el primer marcapasos totalmente implantable se colocó hace más de 50 años, sorprendentemente, el principio básico esencial de esa técnica no ha variado: un generador de impulsos y un cable conductor. En cambio, el constante desarrollo de materiales más resistentes y predecibles y de programas informáticos que optimizan la administración de los impulsos bajo diferentes desafíos fisiológicos, es admirable.

Asimismo, desde que se comenzó a comprender la fisiopatología de los mecanismos arritmogénicos, también la estimulación cardíaca (EC) ha desempeñado un rol diagnóstico y terapéutico decisivo; no solo en la prevención de taquiarritmias dependientes de bradicardia, sino en el diagnóstico y tratamiento de las que ocurren por mecanismo de reentrada ⁽²⁾, así como de las condiciones que comprometen la secuencia de los eventos eléctricos y mecánicos del miocardio. Además, la EC constituye una herramienta imprescindible durante los procedimientos de ablación por catéter.

Estimulación cardíaca antibradicardia

En los marcapasos, la función de detección (en inglés, *sensing*) es tan importante como la de estimulación, dado que es imprescindible evitar un con-

1. Cardiólogo, electrofisiólogo.

Servicio de Cardiología, Hospital "Dr. Rafael A. Calderón Guardia", San José, Costa Rica. Correspondencia: Dr. Oswaldo Gutiérrez Sotelo. CP 11011. Ap. Postal 471-1300, San José, Costa Rica. Correo electrónico: oswcr@hotmail.com

Conflictos de interés: el autor ha recibido apoyo financiero para actividades académicas de los representantes de las marcas Medtronic, Saint Jude Medical, Biotronik, Astra-Zeneca, Sanofi-Aventis, Abbott y Merck, Sharp & Dhome.

Recibido octubre 23, 2012; aceptado enero 15, 2013

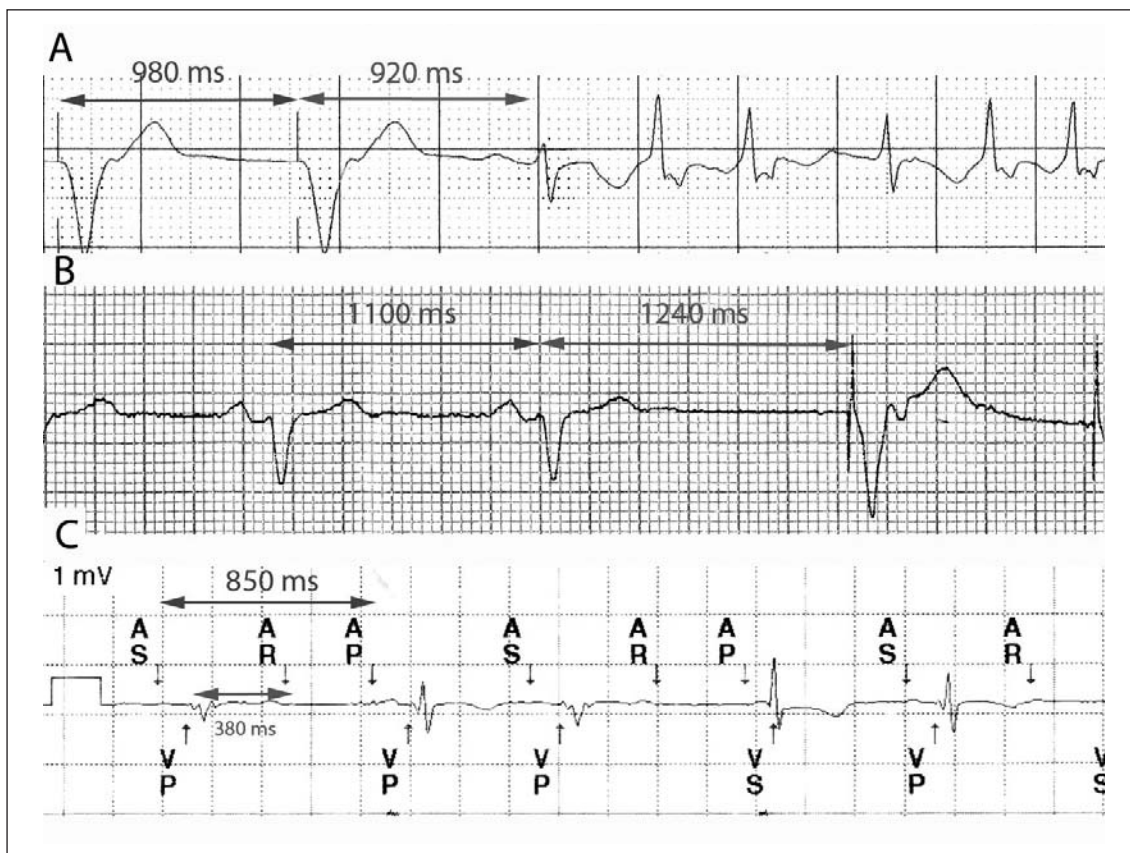


Figura 1. A. Ritmo de marcapasos (RR=980 ms, aproximadamente 60 latidos por minuto); aparece un latido sinusal a un ciclo menor (920 ms), el marcapasos se inhibe adecuadamente, una contracción prematura se inscribe sobre la onda T y se inicia un episodio de fibrilación atrial. B. Durante ritmo sinusal (ciclo promedio 1100 ms, 55 latidos por minuto) se realizó compresión carotídea: la frecuencia sinusal descende por debajo del intervalo programado en el marcapasos (histéresis=50 latidos por minuto) y se inicia la estimulación. C. Ritmo atrial multifocal, señalado con los marcadores AS, AR, AS, etcétera. Después de un latido atrial detectado (AS) y la consiguiente estimulación ventricular (VP), la siguiente contracción atrial aparece durante el período refractario del marcapasos (AR); por tal motivo, no es tomada en cuenta. Transcurrido el intervalo PP programado (850 ms, 70 latidos por minuto) se envía un estímulo atrial (AP) ignorando al anterior, por la razón citada.

flicto entre los latidos estimulados y los propios del paciente, cuando existen. En ocasiones, puede ser desafiante hacer esta diferenciación, la cual debe partir siempre del principio del intervalo de tiempo programado en el marcapasos: cualquier evento propio que aparezca antes de completarse dicho intervalo, el marcapasos tiene que inhibirse y permitir que el paciente continúe con su ritmo propio (figura 1A). Recíprocamente, si el ritmo propio tiene un ciclo mayor que el programado, el marcapasos debe iniciar la estimulación (figura 1B). La excepción la constituye el período refractario programado en el marcapasos⁽³⁾: de manera análoga a dicho período en la fibra miocárdica, cualquier evento propio del paciente que suceda durante este período, no será detectado ni reiniciará el intervalo programado en el marcapasos; este fenómeno es más comúnmente observado durante la estimulación atrial (figura 1C).

Estimulación antibradicardia como terapia antitaquicardia

Fisiológicamente, existen variaciones discretas en la morfología y duración del potencial de acción entre epicardio, mesocardio y endocardio (figura 2A)⁽⁴⁾. A medida que disminuye la frecuencia cardíaca, estas variaciones se hacen más marcadas (dispersión de la repolarización), lo que explica la prolongación proporcional del intervalo QT en el electrocardiograma^(2,5). En situaciones patológicas como la bradicardia extrema o la presencia de corrientes iónicas anormales (canalopatías), dicha prolongación favorece la aparición de una postdespolarización (figura 2B) durante la fase 3 o 4 del potencial de acción: si el tejido está en período refractario relativo y esta alcanza el valor umbral, se producirá una nueva despolarización; y si el fenómeno se repite, se desencadena una taquiarritmia, por lo general taquicardia ventricular (TV) polimorfa asociada a intervalo QT prolongado (“torsades de

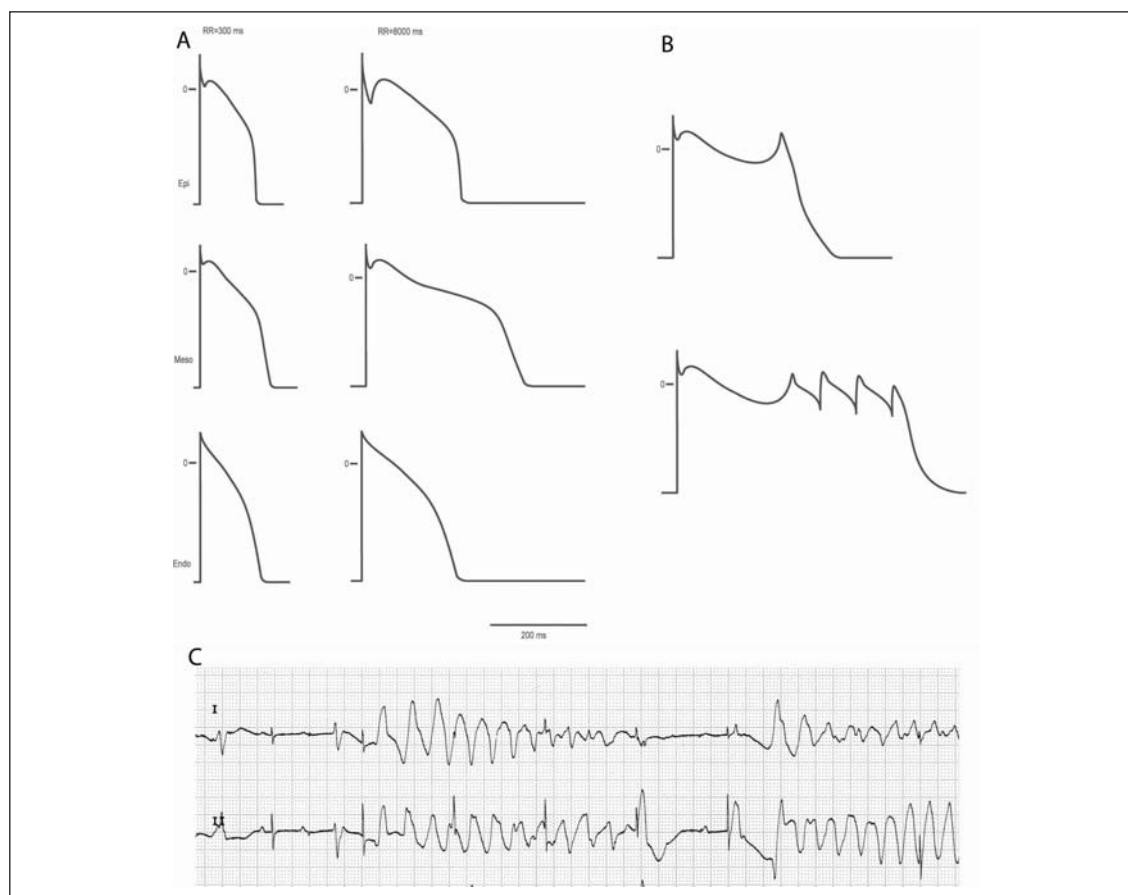


Figura 2. A. La morfología y duración del potencial varían según la región del miocardio y la frecuencia cardíaca B. Arriba, una postdespolarización temprana; abajo, respuesta repetitiva “disparada” (*triggered*) por postdespolarizaciones. C. Bloqueo atrioventricular completo, falla de captura de marcapasos, fenómeno “R sobre T” (que sugiere este mecanismo) y aparición de *torsades de pointes* secundaria a intervalo QT prolongado. Modif, Ref. 4.

pointes”). En consecuencia, esta puede prevenirse con fármacos cronotrópicos (isoproterenol, dopamina) o con EC a una frecuencia relativamente elevada. Este escenario se observa con cierta frecuencia en pacientes que ingresan a la sala de urgencias con bradicardia marcada debida a bloqueo atrioventricular completo y desarrollan *torsades de pointes* (figura 2C); es decir, presentan una taquiarritmia desencadenada por una bradiarritmia, que se debe tratar con EC.

Estimulación diagnóstica durante una taquicardia

Existen diferentes maniobras de EC durante una taquicardia, supraventricular o ventricular, que permiten establecer el circuito anatómico y sugerir su mecanismo. Esta herramienta es especialmente útil en aquellas cuyo mecanismo es reentrada o movimiento circular (*circus movement*), que tiene como requisito indispensable para su perpetuación, la presencia de velocidades de conducción diferentes a lo largo del circuito de la taquicardia,

usualmente determinadas por la presencia de barreras anatómicas o funcionales. De manera análoga al desencadenamiento espontáneo de diversas taquiarritmias por contracciones prematuras o “extrasístoles”, también mediante EC se administran “extraestímulos” a un intervalo de tiempo específico con el mismo fin. La EC también se utiliza para determinar el sitio crítico o indispensable dentro del circuito de reentrada e incluso, para determinar si un procedimiento de ablación ha sido exitoso. Por ejemplo, el flúter atrial típico recorre el atrio derecho en sentido antihorario y las zonas de conducción lenta, con respecto al resto de la cavidad, son la *crista terminalis* y el istmo cavotricuspidео (figura 3, izquierda, flecha tortuosa); cuando el impulso abandona este “sitio de salida del circuito” –que es silente en el electrocardiograma–, se inicia la inscripción de la onda F del flúter, la cual es característicamente negativa en derivaciones inferiores, porque el primer lugar por el que el impulso asciende es el tabique interatrial (trazado de ritmo inferior). Cuando el flúter se trata con radiofrecuencia, se intenta bloquear la conducción

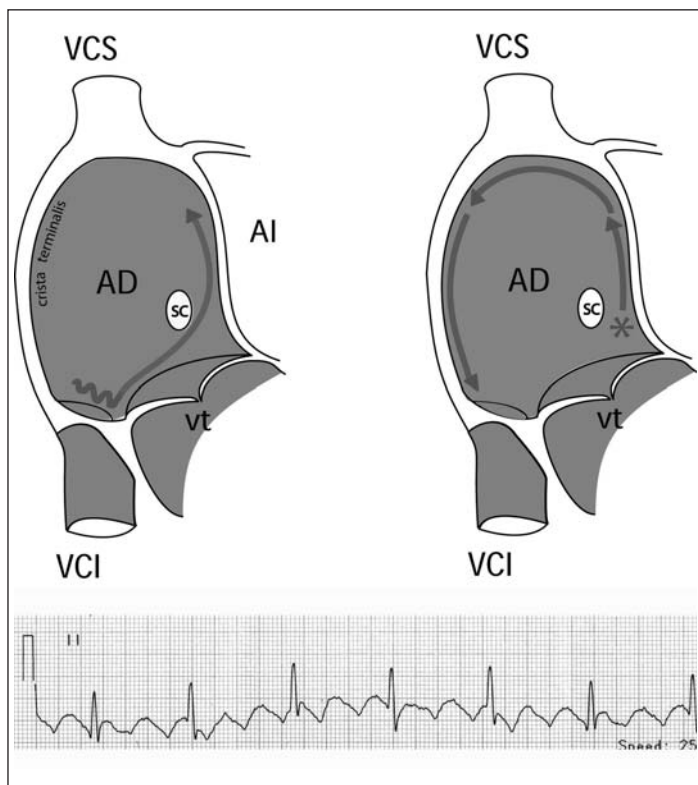


Figura 3. Véase explicación en el texto. AD: atrio derecho; AI: atrio izquierdo; VCS: vena cava superior; VCI: vena cava inferior; SC: ostium del seno coronario; Vt: válvula tricúspide. Aut. ref 7.

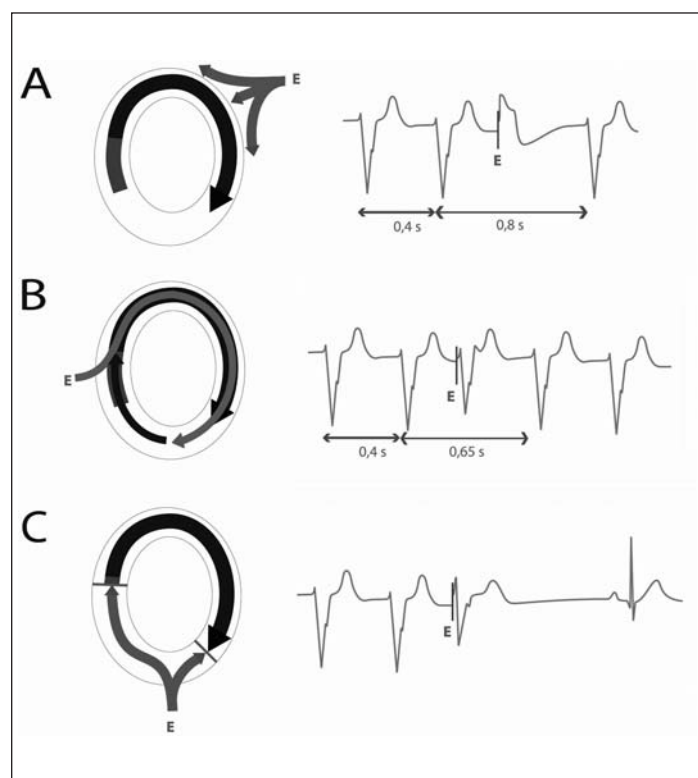


Figura 4. Véase explicación en el texto. Aut. ref 9.

a nivel del istmo cavotricuspidé, sin el cual no puede perpetuarse el movimiento circular. Para corroborar que se ha eliminado la conducción a ese nivel, se aplica estimulación cardíaca desde las cercanías del ostium del seno coronario (figura 3, derecha, asterisco) y se evalúa si la despolarización de la región más caudal de la pared libre del atrio derecho, cerca del anillo tricuspídeo, es la última en hacerlo; esto confirma que el impulso tiene que recorrer el tabique interatrial, techo, *crista terminalis* y pared libre del atrio derecho hasta llegar a ese punto. Si no se ha eliminado la conducción en el istmo completamente y todavía existe conducción a ese nivel, el impulso toma este camino más corto y despolariza esta región antes que el resto de estructuras del atrio derecho. Análogamente, se puede estimular desde este punto y corroborar que la zona del ostium del seno coronario sea la última en despolarizarse (6,7).

Durante una TV, se puede aplicar extraestímulos, de forma que la taquicardia es “adelantada”, lo cual sugiere un mecanismo de reentrada. Por ejemplo, en la figura 4A, izquierda, se muestra esquemáticamente el circuito de una taquicardia ventricular cuyo mecanismo es reentrada o “*circus movement*”. La flecha negra indica el frente de despolarización y por tanto, el tejido miocárdico que en ese momento está en período refractario; la cola azul, el que está en período refractario relativo y el área del circuito de color blanco, así como el resto de la cavidad ventricular, el tejido miocárdico excitable, susceptible de ser despolarizado. Un extraestímulo “E” aplicado lejanamente al circuito de la taquicardia (flecha verde), lo encuentra refractario y por tanto, no lo penetra; pero sí modifica la morfología del QRS, porque en este latido, el miocardio ventricular es despolarizado desde dos puntos: el sitio de salida del circuito de reentrada y el extraestímulo “E” aplicado. El complejo resultante es por lo tanto, un “complejo de fusión” (derecha) y el ciclo de la taquicardia se mantiene constante. En B, izquierda, un extraestímulo anticipado invade el circuito en forma ortodrómica (flecha roja); es decir, en el mismo sentido que el de la taquicardia, pero antes de lo que le tocaba al frente de despolarización. El siguiente impulso recorre una vez más el circuito (flecha negra que sigue a la roja) pero se modificó el ciclo de la taquicardia: la TV fue “adelantada” (*reset*). Si esta maniobra se realiza en “ráfagas” o “salvas” sin interrumpir la taquicardia, dicha respuesta se denomina “*entrainment*” (*entrainment*) y su utilidad más notable es la localización del “sitio de salida del circuito” (8,9) de la taquicardia, lo cual permite di-

- En: Bonow RO, Mann DL, Zipes DP, Libby P. Braunwald's Heart Disease. A textbook of cardiovascular medicine. 9th ed. Philadelphia: Saunders; 2011.p.672-86.
3. **Chiale P, Garro H, Pastori J, Sánchez RA, Selva HO.** Marcapasos, resincronizadores y cardiodesfibriladores implantables. Fundamentos técnicos, indicaciones y manejo clínico. 1ª ed. Buenos Aires: Editado por los autores; 2008.
 4. **Liu DW, Gintant GA, Antzelevitch C.** Ionic bases for electrophysiological distinctions among epicardial, midmyocardial, and Endocardialmyocytes from the free wall of the canine left ventricle. *Circ Res* 1993;72:671-87.
 5. **Volders PG, Vos MA; Szabo B, Sipido KR, de Groot SHM, Gorgels AP, et al.** Progress in the understanding of cardiac early afterdepolarizations and torsades de pointes: time to revise current concepts. *Cardiovascular Research* 2000; 46: 376–92.
 6. **Cosío FG, Pastor A, Núñez A, Magalhaes AP, Awamleh P.** Flúter auricular: perspectiva clínica actual. *Rev EspCardiol* 2006;59:816-31.
 7. **Gutiérrez O.** Aplicaciones de la estimulación cardíaca: 50 años de aprendizaje. *Rev Costarr Cardiol* 2008; 10: 3-7.
 8. **Stevenson WG, Friedman PL, Sager PT; Saxon LA, Kocovic D, Harada T, et al.** Exploring Postinfarction Reentrant Ventricular Tachycardia With Entrainment Mapping. *J Am Coll Cardiol* 1997;29:1180–9.
 9. **Gutiérrez O.** Cardiodesfibriladores implantables. En: Gutiérrez O. Cómo interpretar electrocardiogramas de pacientes con marcapasos cardiacos. 1º ed. San José. Editado por el autor; 2012 p.135-139.
 10. **Dickstein K, Vardas PE, Auricchio A, Daubert JC, Linde C, McMurray J, et al; ESC Committee for Practice Guidelines (CPG).** An update of the 2008 ESC Guidelines for the diagnosis and treatment of acute and chronic heart failure and the 2007 ESC guidelines for cardiac and resynchronization therapy. *Eur Heart J* 2010; 31: 2677-87.