

doi: 10.29277/cardio.33.3.14

## Utilidad de la valvuloplastia en el paciente de alto riesgo con estenosis aórtica severa. Reporte de caso

### Resumen

La estenosis aórtica severa (EAoS) se asocia a comorbilidad pulmonar en un porcentaje considerable de pacientes, siendo complejo decidir sobre el tratamiento definitivo; al poseer elevado riesgo quirúrgico surgen dudas sobre la futilidad del procedimiento. Con la aparición y el desarrollo del implante percutáneo aórtico transcatóter, la valvuloplastia aórtica con balón (VAB) ha resurgido, se ha modificado y juega un rol central en el manejo de los pacientes con EAoS sintomática de muy alto riesgo por inestabilidad hemodinámica o comorbilidad severa. Se reporta un caso clínico que evidencia la utilidad de la VAB como herramienta diagnóstica y como puente a una terapia definitiva.

**Palabras clave:** ESTENOSIS DE LA VÁLVULA AÓRTICA  
ENFERMEDAD PULMONAR OBSTRUCTIVA CRÓNICA  
VALVULOPLASTIA CON BALÓN  
REEMPLAZO DE LA VÁLVULA AÓRTICA TRANSCATÉTER

Valvuloplasty usefulness in the high risk patient with severe aortic stenosis. Case report

### Summary

Severe aortic stenosis is associated with pulmonary comorbidity in a significant percentage of patients, being difficult to define the definitive therapy, considering they are high surgical risk patients where doubt about the futility of the procedure arises. With the appearance and development of the transcatheter aortic valve implant, balloon aortic valvuloplasty has re-emerged, has been modified and plays a central role in the management of patients with symptomatic high-risk severe aortic stenosis due to hemodynamic instability or severe comorbidity. We report a clinical case which demonstrates the usefulness of the balloon aortic valvuloplasty as a diagnostic tool and as a bridge to a definitive therapy.

**Key words:** AORTIC VALVE STENOSIS  
CHRONIC OBSTRUCTIVE PULMONARY DISEASE  
BALLOON VALVULOPLASTY  
TRANSCATHETER AORTIC VALVE REPLACEMENT

Sra. Editora

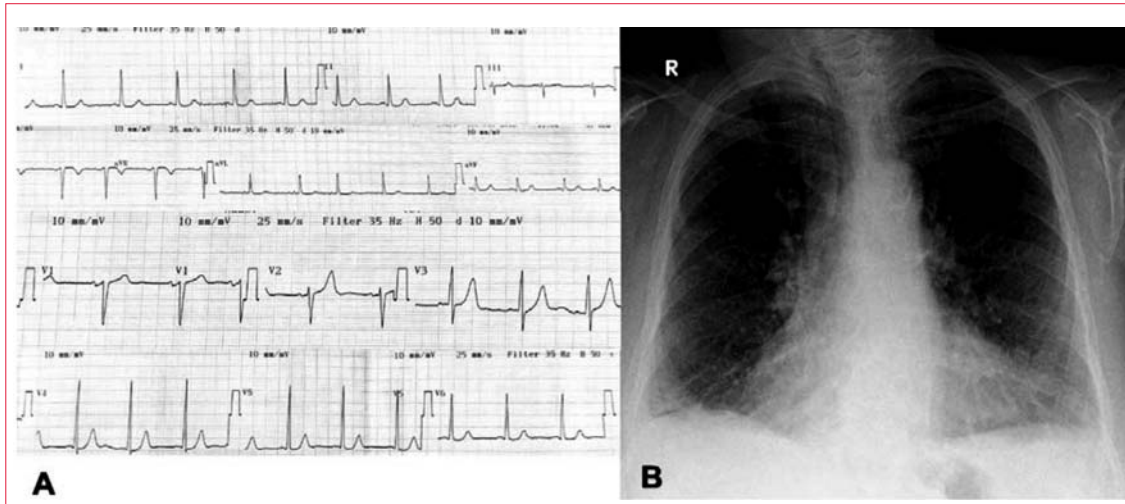
### Introducción

La estenosis aórtica (EAo) es una patología prevalente que afecta de forma preponderante a pacientes añosos con elevada comorbilidad<sup>(1,2)</sup>. La asociación con enfermedad pulmonar severa (enfermedad pulmonar obstructiva crónica [EPOC], fibrosis pulmonar o tromboembolismo pulmonar) es común y complejiza la resolución de la EAo dada la superposición de síntomas (disnea). Habitualmente este grupo de pacientes es de alto riesgo quirúrgico y muchas veces termina en tratamiento paliativo dada la presunta futilidad de la resolución de la val-

vulopatía<sup>(3,4)</sup>. La valvuloplastia aórtica con balón (VAB) es una estrategia diagnóstica y terapéutica con baja tasa de complicaciones que permite diferenciar qué pacientes serán beneficiados posteriormente con un tratamiento definitivo intervencionista o quirúrgico<sup>(4,5)</sup>. Se presenta un caso clínico que ejemplifica esta situación.

### Caso clínico

Paciente mujer de 72 años, antecedentes personales de obesidad, diabetes mellitus no insulino requirente, EPOC severa, tromboembolia pulmonar confirmada hace tres meses y estenosis aórtica severa (EAoS). Recibe tratamiento médico que incluye: oxígeno a per-



**Figura 1.** A. Electrocardiograma: ritmo sinusal de 75 cpm, onda P 120 ms, PR normal, QRS 80 ms, eje eléctrico +15°, criterios de Cornell y Sokolow-Lyon positivos. B. Radiografía P-A de tórax, descripción en el texto.

**Tabla 1.** Posterior a la valvuloplastia se aprecia inmediatamente la disminución de la presión en el ventrículo izquierdo y del gradiente transvalvular aórtico.

	<i>Prevalvuloplastia</i>	<i>Posvalvuloplastia</i>	<i>Disminución porcentual</i>
PS VI	150 mmHg	120 mmHg	20%
PS Ao	85 mmHg	80 mmHg	5,9%
GT PP	65 mmHg	40 mmHg	38,5 %

PS VI: presión sistólica del ventrículo izquierdo; PS Ao: presión sistólica de la aorta; GT PP: gradiente transvalvular pico a pico.

manencia, furosemide 40 mg día, enalapril 10 mg día, apixabán 5 mg cada 12 horas, e inhalaciones con olodaterol y bromuro de tiotropio. Se hospitaliza en unidad cardiológica por disnea que evoluciona a clase funcional IV de la New York Heart Association (CFNYHA). De la evaluación realizada se destaca (figura 1):

- Electrocardiograma: ritmo sinusal, auriculomegalia izquierda, hipertrofia del ventrículo izquierdo.
- Radiografía de tórax: índice cardiotorácico > 0,5. Hiperinsuflación pulmonar con aumento de los diámetros ápico-caudal y hemidiafragmas aplanados. Edema intersticial.
- Ecocardiograma transtorácico: ventrículo izquierdo de dimensiones normales con espesor parietal aumentado y fracción de eyección de 57%; EAoS con área indexada de 0,23 cm<sup>2</sup>/m<sup>2</sup> y gradiente medio de 76 mmHg; insuficiencia aórtica leve.
- Angiografía coronaria: arterias coronarias sin estenosis significativas.

Evaluada por un equipo multidisciplinario (*heart team*) se define como una paciente de riesgo quirúrgico moderado de 5,172% por STS PROM (Society of Thoracic Surgeons Predicted Risk of Mortality), con comorbilidad pulmonar severa y expectativa de vida vinculada a ésta mayor a un año. Dada la dificultad en determinar la implicancia de la patología cardíaca y respiratoria en la sintomatología de la paciente, el equipo médico se plantea realizar la VAB con el objetivo de definir el grado de participación de la valvulopatía en la sintomatología y como terapia puente hasta la resolución definitiva.

La VAB se realizó por abordaje femoral derecho, con un balón NuCLEUS-X TM N° 22 (NuMED Inc.). El procedimiento fue exitoso y sin complicaciones, logrando un descenso de aproximadamente 40% en los gradientes sin insuficiencia aórtica severa (tabla 1). La VAB determinó un cambio clínico

ostensible, con mejoría funcional progresiva, otorgándose el alta a domicilio en CFNYHA II y sin necesidad de oxígeno. Se derivó para terapia definitiva quirúrgica.

### Discusión

La VAB ha evolucionado en sus indicaciones, aspectos técnicos del procedimiento y tasa de complicaciones –desde su introducción por A. Cribier en 1986– como tratamiento simple y de bajo costo para el shock cardiogénico vinculado a estenosis aórtica crítica, o como tratamiento paliativo para controlar los síntomas en pacientes inoperables<sup>(2,6)</sup>.

La aparición y el desarrollo de la técnica percutánea de reemplazo valvular aórtico (TAVI) como opción de tratamiento definitivo en pacientes inoperables, con riesgo quirúrgico moderado o alto, o con comorbilidad severa, ha determinado un resurgimiento de la VAB generando mayor experiencia, disminuyendo la tasa de complicaciones y posicionando a la VAB en un rol central en pacientes con EAoS sintomática de muy alto riesgo, por inestabilidad hemodinámica o comorbilidad severa<sup>(2,5-7)</sup>.

En este sentido, la VAB vinculada al procedimiento de TAVI puede realizarse con los objetivos de facilitar el posicionamiento de la válvula en el anillo, evaluar el riesgo de oclusión de los ostium coronarios y disminuir la fuga paravalvular. Adicio-

nalmente la VAB se ha desarrollado como una herramienta diagnóstica para evaluar la respuesta terapéutica en pacientes con disfunción sistólica severa o enfermedad pulmonar severa asociada, seleccionando los pacientes que posteriormente se beneficiarán de una terapéutica definitiva, sea esta intervencionista o quirúrgica<sup>(6-9)</sup>. Las recomendaciones actuales sobre el tratamiento de las valvulopatías indican con un grado de recomendación IIb, nivel de evidencia C, el uso de la VAB como tratamiento puente a la cirugía o a TAVI durante el proceso diagnóstico, o en determinados escenarios del preoperatorio de cirugía no cardíaca<sup>(5,10)</sup>.

Debe tenerse en cuenta que la VAB ofrece un beneficio limitado en el tiempo, ya que la reestenosis y recurrencia de síntomas son frecuentes tras los seis meses del procedimiento, y la mortalidad no mejora en relación con la población que recibe tratamiento médico. Por lo que excepto que se decida un tratamiento únicamente paliativo, siempre debe considerarse un tratamiento definitivo que incluya TAVI o cirugía<sup>(4,6,9)</sup>.

En el caso clínico analizado es posible evidenciar la importancia de la VAB como herramienta diagnóstica y terapia puente para así definir la relevancia de la valvulopatía en la sintomatología de un paciente con comorbilidad respiratoria severa concomitante.

Dres. Carlos Guamán, Gonzalo Ortiz, Juan Albistur, Pedro Trujillo  
Centro Cardiovascular Universitario, Hospital de Clínicas. Montevideo, Uruguay.  
Correspondencia: Dr. Carlos Guamán. Correo electrónico: cgvo792@gmail.com

### Bibliografía

1. **Baber U, Kini A, Moreno P, Sharma S.** Aortic stenosis: role of balloon aortic valvuloplasty. *Cardiol Clin* 2013; 31(3):327-36. doi: 10.1016/j.ccl.2013.05.005
2. **Ben-Dor I, Maluenda G, Dvir D, Barbash I, Okubagzi P, Torguson R, et al.** Balloon aortic valvuloplasty for severe aortic stenosis as a bridge to transcatheter/surgical aortic valve replacement. *Catheter Cardiovasc Interv* 2013; 82(4):632-7. doi: 10.1002/ccd.24682
3. **Iung B, Baron G, Butchart E, Delahaye F, Gohlke-Bärwolf C, Levang O, et al.** A prospective survey of patients with valvular heart disease in Europe: The Euro Heart Survey on Valvular Heart Disease. *Eur Heart J* 2003; 24(13):1231-43. doi: 10.1016/S0195-668X(03)00201-X
4. **Ben-Dor I, Pichard A, Satler L, Goldstein S, Syed A, Gaglia MA Jr, et al.** Complications and outcome of balloon aortic valvuloplasty in high-risk or inoperable patients. *JACC Cardiovasc Interv* 2010; 3(11):1150-6. doi: 10.1016/j.jcin.2010.08.014
5. **Falk V, Baumgartner H, Bax J, De Bonis M, Hamm C, Holm P, et al.** 2017 ESC/EACTS Guidelines for the management of valvular heart disease. *Eur J Cardiothorac Surg* 2017; 52(4):616-664. doi: 10.1093/ejcts/ezx324
6. **Keeble T, Khokhar A, Akhtar M, Mathur A, Weerackody R, Kennon S.** Percutaneous balloon aortic

- valvuloplasty in the era of transcatheter aortic valve implantation: a narrative review. *Open Heart* 2016; 3(2):e000421. doi: 10.1136/openhrt-2016-000421
7. **Leon M, Smith C, Mack M, Miller D, Moses J, Svensson L, et al.** Transcatheter aortic-valve implantation for aortic stenosis in patients who cannot undergo surgery. *N Engl J Med* 2010; 363(17): 1597-607. doi: 10.1056/NEJMoa1008232
  8. **Kapadia S, Goel S, Yuksel U, Agarwal S, Pettersson G, Svensson L, et al.** Lessons learned from balloon aortic valvuloplasty experience from the pre-transcatheter aortic valve implantation era. *J Interv Cardiol* 2010; 23(5):499-508. doi: 10.1111/j.1540-8183.2010.00577.x
  9. **Saia F, Moretti C, Dall'Ara G, Ciuca C, Taglieri N, Berardini A, et al.** Balloon aortic valvuloplasty as a bridge-to-decision in high risk patients with aortic stenosis: a new paradigm for the heart team decision making. *J Geriatr Cardiol* 2016; 13(6):475-82. doi:10.11909/j.issn.1671-5411.2016.06.002
  10. **Nishimura R, Otto C, Bonow R, Carabello B, Erwin JP III, Fleisher L, et al.** 2017 AHA/ACC Focused Update of the 2014 AHA/ACC Guideline for the Management of Patients With Valvular Heart Disease: A Report of the American College of Cardiology/American Heart Association Task Force on Clinical Practice Guidelines. *J Am Coll Cardiol* 2017; 70(2):252-289. doi: 10.1016/j.jacc.2017.03.011
-